國立臺灣大學獸醫學研究所

Graduate Institute of Veterinary Medicine, National Taiwan University

碩士論文

Master Thesis

捺壓式細胞學及活體共軛焦顯微鏡在眼輪部缺損診斷上之比較研究

The role of impression cytology and in vivo confocal microscopy in the diagnosis of limbal insufficiency

許國軒

Kuo-Shen Hsu

指導教授：林中天 博士

陳偉勵 醫師

Advisor：Chung-Tien Lin, DVM, PhD

Wei-Li Chen, MD, PhD

中華民國九十九年六月

2010, 06

目錄

口試委員審定書 i

致謝 ii

中文摘要 iii

英文摘要 v

第一章 緒論 1

第一節 眼輪部(limbus)幹細胞 (stem cell)之缺損 1

第二節 捺壓式細胞學在眼部病變上之應用 1

第三節 實驗目的 2

第二章 文獻探討 3

第一節 角膜以及結膜上皮細胞構造及其生理功能之簡介 3

第二節 眼角膜以及結膜細胞骨架(cytoskeleton)之結構以及功能 5

第三節 眼輪部幹細胞缺損所造成之臨床表現、診斷以及治療相關實驗文獻討論 .. 7

第四節 捺壓式細胞學之發展、應用以及實驗方法之探討 10

第五節 活體共軛焦顯微鏡之應用、研究及發展 12

第三章 實驗材料與方法 15

第一節實驗動物 15

第二節實驗方法 15

第四章 實驗結果 18

第一節捺壓式細胞學方法之建立 18

第二節兔眼輪部幹細胞缺損之模式 18

第三節兔眼輪部幹細胞缺損之外眼照進程 19

第四節捺壓式細胞學採樣下細胞型態變化 19

第五節活體共軛焦顯微鏡(*In vivo* HRT confocal microscope)對角膜病變之觀察結果 21

第六節綜合比較 22

第五章 討論 24

第一節捺壓式細胞學在眼輪部幹細胞缺損模式下採樣、染色方式之比較差異 24

第二節眼輪部幹細胞缺損之病程演進及共軛焦顯微鏡下之細胞變化 26

第三節捺壓式細胞學以及共軛焦顯微鏡在獸醫方面之應用及未來 27

第六章 結論 31
參考文獻 32
附表 39
附圖 43

國立臺灣大學（碩）博士學位論文
口試委員會審定書

捺壓式細胞學及活體共軛焦顯微鏡在眼輪部缺損診斷上之比較研究

The role of impression cytology and *in vivo* confocal microscopy in the diagnosis of limbal insufficiency

本論文係許國軒君（學號 R95629032）在國立臺灣大學獸醫學研究所完成之碩士學位論文，於民國九十九年六月二日承下列考試委員審查通過及口試及格，特此證明

口試委員：

_____（簽名）

（指導教授）

_____

_____　_____

_____　_____

_____　_____

系主任、所長 _____（簽名）

致謝

時光匆匆，在台大也快要超過十個年頭，對臨床工作的熱愛以及知識追尋讓我進入臨床研究所，謝謝林中天老師一路來如此親切和藹的提拔及教導，讓我在眼科方面的知識突飛猛進；感謝如此親切、細心且有耐心的陳偉勵醫師，每每在我對實驗進度及結果不如預期而灰心時，鼓勵並帶領我找到新的方向；葉老師毫不藏私的教導以及手術台上的霸氣，這會是我一輩子都印象深刻並且持續學習的目標；謝謝郁玟學姐、小武學姐、依津學姐、雨青學姐、欣怡學姐、文智學長、瓊慧學姐，因為有你們強大的靠山以及一直以來的教導及經驗傳承，才不會在遇到困難時無所適從而不知所措。

謝謝小胖、小寶和阿 nai 以及每一個我臨床上的 case，你們是我最重要的老師們，至今你們的臉龐都還深印在我的腦海中，是你們一步步教會我要如何去面對疾病並且想辦法與之抗拒，當你們痊癒(或是逝世)時所帶給我的鼓勵以及自責，都在在提醒我要在下一次更加努力以及謹慎小心，很希望你們一直都過得很好，真的，也期許要是有一天你們需要我的幫助時，我有足夠的能力幫助你們再一次遠離病魔的威脅。

在台大醫院的助理們，每個人在實驗上都經驗豐富又知識淵博，如果不是你們的一路幫忙，真不知道要如何寫出這篇論文來，感謝怡樺學姐、靜雯、美雲、意淳、淑芬、憶璇、伊偵、家綾。

在 415 以及 213 的好夥伴們，因為你們的好讓這裡好像我的另一個家，謝謝俊琨、佳紜、小蕙、世鴻的帶領，為我開啟這一扇眼科的啟蒙大門；念庭和珮筠，既是學長姐也是好同學，那段一起玩卡丁車的日子真是難忘；麗雅和詩婷，感謝你們一路以來的相挺，很幸運這段路是跟你們一起走的；摳卡、小蕾還有沛劭，你們真是很好的朋友、學妹，讓 213 多了很多歡樂，也給了我很多幫助；郭郭、美萱、怡君，預祝你們之後的臨床學習順順利利；203 夥伴以及住院醫師們，阿贊、騰猷、涵婷、家銘、旆儀、其欣、茹芳、大眼、書豪、鈺偵學姐、淑華學姐、吳宜、趴趴、阿寶、洛筠、瑋倫、韻靜、巧雲，多少日子的甘苦都在你們的陪伴以及共同努力下渡過，謝了。

At last, swing deer, thanks for all you give to me, thanks.

許國軒 於台大獸醫所 2010.06

中文摘要

實驗目的：以捺壓式細胞學(impression cytology, IC)檢查配合外眼照以及活體共軛焦顯微鏡檢查記錄觀察兔眼輪部幹細胞缺損模式下角膜上皮之癒合情況以及細胞形態之變化。

實驗方式：比較使用兩種大小孔徑(3μm，0.45μm)之 Nitrocellulose filter paer 以及不同之染色方式(PAS stain 以及 PAS 合併 Papnicolau stain，double stain)在健康兔眼部採樣下較佳之採樣及染色呈現方式以決定後續使用方式；將實驗兔麻醉後移除眼輪部組織（包括部分角膜、結膜以及眼輪部上皮）以進行眼輪部幹細胞缺損模式之建立，同時在之後進行免疫組織切片確認模式之成功建立；術後以外眼照、捺壓式細胞學以及活體共軛焦顯微鏡每周一次記錄角膜癒合之病程以及細胞之變化。

實驗結果：在捺壓式細胞學實驗方式方面，使用 0.45μm 之小孔徑濾紙可以獲得較佳之染色呈現結果，而兩種不同染色方式皆可以獲得良好結果，但由於 double stain 較繁複費時因此後續決定使用 PAS stain；術後進行之免疫組織染色顯示在術後 14 天即可以看到角膜中央有 K4 及 K13 之表現，表示出現角膜結膜化之情形而成功誘導出幹細胞缺損模式；在每周一次的觀察記錄中，術後外眼照顯示出顯著角膜水腫、新生血管以及不平整角膜上皮之情形，捺壓式細胞學染色下顯示初期結膜上皮有侵入角膜之現象並可以觀察到杯狀細胞，在 IC 之免疫螢光染色下也可以看到 K4 的表現，隨著上皮癒合過程演進，角膜上皮漸漸重新覆蓋並可以看到 IC 上 K3 之染色表現，在外眼照部分也漸恢復清澈之角膜狀態；在共軛焦顯微鏡下則可以看到一開始只有少部分正常角膜樣式之淺層上皮存在，但在第 28 天已可以觀察到大量正常角膜樣式之之淺層上皮細胞，但基底細胞則從第 14 天到第 28 天皆可以看到明顯細胞核且變為較大顆之細胞，顯示其持續處於活躍狀態。

結論：捺壓式細胞學配合免疫螢光染色的使用在進行眼表面的疾病包括眼輪部幹

細胞缺損所引起之角膜上皮變化是一項快速、方便且非侵入式的診斷工具，活體共軛焦顯微鏡則可以更進一步且無侵入性地觀察細胞細微之改變，在臨床上可以提供相當重要的資訊以利於快速準確的診斷。

關鍵詞：角膜、結膜、眼輪部幹細胞、共軛焦顯微鏡、捺壓式細胞學、

英文摘要

Purpose： The aim of this study was to evaluate the ocular changes of the rabbit limbal deficiency model using external photography, impression cytology (IC), immunocytochemistry stain, and *in vivo* confocal microscopy.

Methods：Two pore sizes (3μm, 0.45μm) of nitrocellulose filter paper and different staining methods (PAS stain and PAS combined with Papanicolau stain, double stain) were compared to decide which one was superior in sampling and staining; Limbal epithelium of experimental rabbits including partial cornea, conjunctiva were surgically removed to create a limbal stem cell deficiency model under general anesthesia, and immunohistochemical stain was also performed at 14 days and 1 month post-operatively to evaluate the established animal model. External photographs, impression cytology and *in vivo* confocal microscopy were performed once a week to record the morphological changes during healing process.

Results：In the pore size test, smaller pore size (0.45μm) of filter paper presented better staining result; Both PAS stain and double stain provided good staining results, but we finally decide to use PAS stain due to its rapid, simple staining protocol. Immunohistochemical stain at 14 days and 1 month post-operatively showed the successful established rabbit model of limbal stem cell deficiency based on the expression of the K4 and K12 in the central part of the cornea, representing conjunctivalization of the cornea. In the experimental group, the external photography showed corneal edema, irregular ocular surface, and neovascularization. Conjunctival epithelial cells and goblet cells were observed by impression cytology with expression of K4. At healing of corneal epithelium, corneal epithelial cells gradually overlaid the corneal surface and transparent cornea could observed, and K3 could also be detected on IC exam. Initially there was few normal superficial corneal epithelial cells under *in*

vivo microscopy, but lots of normal superficial corneal epithelial cells showed up at 28 days post-operatively. However, the basal corneal epithelial cells still remained in the active phase with obvious cell nucleus and large cell size.

Conclusions：It's a rapid, convenient and non-invasive technique to diagnose ocular surface diseases by using impression cytology with immunofluorescein stain. *In vivo* confocal microscopy also provided details of cell morphologic changes. All of these techniques can provide rapid and useful information in clinical diagnosis.

Key words：cornea, conjunctiva, limbal stem cell, impression cytology, *in vivo* confocal microscopy

第一章 緒論

第一節　眼輪部(limbus)幹細胞 (stem cells)之缺損

眼輪部幹細胞缺損是一項眼部結構的異常，其致病原因在人類以及動物臨床醫學上，可分為先天或是二次性的原因；先天的原因包括無虹膜畸形(aniridia)、先天性紅色硬皮症(congenital erythrokeratodermia)、多重內分泌失調相關性角膜炎(keratitis associated with multiple endocrine deficiencies)、神經營養性角膜病變(neurotrophic keratopathy) (神經性或是缺血性)以及慢性眼輪部炎(chronic limbitis)；二次性原因則包括創傷、灼傷、意外接觸化學性藥劑、長期配戴隱形眼鏡、經歷多次眼部手術或是冷凍療法、史蒂文斯–強生症候群(Stevens-Johnson syndrome)、眼部瘢痕性類天疱瘡(ocular cicatricial pemphigoid)以及廣泛性的感染等的原因而造成傷害使角膜及結膜上皮出現嚴重沾粘以及使眼輪部的幹細胞受損，除了會影響到正常角膜上皮細胞的代謝以及分化之外，也會使由眼輪部幹細胞所形成的障壁出現缺損而讓結膜上皮向內移行取代眼角膜上皮形成角膜結膜化(conjunctivalization)。出現結膜化的眼表上皮會容易出現重覆性且持續性的上皮崩壞而使得病患時常出現畏光、眼瞼痙攣、淚溢等的現象，同時因為結膜化使得病患的角膜失去清澈度而造成視野以及視力上的影響，對生活作息造成妨礙，嚴重的病患甚至必須進行演輪部移植置換手術以期重獲光明，目前的治療方式則包括手術移除結膜化角膜上皮以及幹細胞移植手術等的方式。

第二節 捺壓式細胞學在眼部病變上之應用

捺壓式細胞學的應用範圍相當廣泛，舉凡各類黏膜或上皮表面皆可以應用於細胞的採集以進行細胞形態種類的觀察及輔助病情診斷，例如婦女的子宮頸及陰道抹片等等。最早被應用於診斷眼部疾病是在1997年由Egbert等人所開始進行，將 cellulose acetate filer paper 按壓於眼表面採集細胞後，進行染色後以進行診斷及判斷病程演進，包括眼角膜、結膜病變或是眼表面的腫瘤等等皆可以應用。後

續許多醫師在技術以及染色方式上進行改良以及濾紙孔徑大小縮小提供更好的解析度，現今捺壓式細胞學已經成為被普遍接受使用且非侵入式的一項良好診斷工具，不同的免疫螢光染色可以針對不同的細胞形態或是病原進行更精確的診斷確認疾病或是監測病程的演進。

第三節　實驗目的

本篇研究的目的為以捺壓式細胞學評估兔眼輪部幹細胞缺損的模式下，每周採樣一次並連續追蹤一個月以觀察眼表面外觀上的變化以及在細胞學上病程的演進，以不同的染色方式了解細胞形態之變化，同時配合共軛焦顯微鏡(confocal microscope)觀察不同深度眼表面細胞質以及細胞核的變化，比對檢驗結果以了解並探討在出現幹細胞缺損的病患身上會出現的細胞變化以及相關之臨床症狀的產生原因。

第二章　文獻探討

第一節 眼角膜以及結膜上皮細胞構造及其生理功能之簡介

角膜的主要功能為保護眼內容物並且折射光線使光線可以準確的成像於視網膜上。眼球的外部纖維層結構是由角膜(cornea)以及鞏膜(sclera)所共同形成，而前半部鞏膜上則覆蓋著半透明狀的球結膜(bulbar conjunctiva)，和眼角膜共同形成眼表面結構。在不同的物種上其角膜有不同的細胞分層及不同的角膜厚度，例如在犬及貓的角膜平均厚度分別為 585 及 592μm (Kafarnik C *et al.*, 2007)，和人類差不多(人類依個體差異角膜厚度也是約 500-600μm)。在犬及貓角膜主要共分為四層細胞，分別為層狀上皮層(stratified epithelium)、膠原性基質層(collagenous stroma)、後彈力層(descemet's membrane)以及內皮層(endothelium)(如圖一)，而在人類則在上皮層及基質層間還有一層膜樣構造為鮑氏膜(Bowman's membrane)，又稱為前彈力層。其功能上由內至外，內皮層為一單層之細胞，具有兩種功能：其一為進行養份的獲取以及廢物的排除代謝作用以供細胞進行代謝，另一方面為藉由鈉鉀幫浦(Na^+,K^+-ATPase pump)的主動運輸作用，將基質中過多的水份排出至眼前房內以維持眼角膜之透明度。而後彈力層則是由內皮細胞分泌而來並且伴演其基底膜的角色。基質層由纖維角質細胞(keratocytes)、膠原蛋白(collagen)以及基質(ground substance)所共同形成，其厚度佔眼角膜 90%以上並提供最大的結構支撐力；而規律的膠原纖維束排列則使眼角膜可以維持清澈透明。而位於角膜結膜以及鞏膜的匯集處則稱之為眼輪部(limbus)，眼輪部上皮約有 10-12 層細胞，由其基層(limbal stroma)和其上的眼輪部上皮排列成為放射狀的突起稱為 Palisades of Vogt；而其基底細胞排列密度最高之區域則位於柵狀區(Palisade region) (Lu L *et al.*, 2001)。上皮層一般來說約為 5-7 層細胞所堆

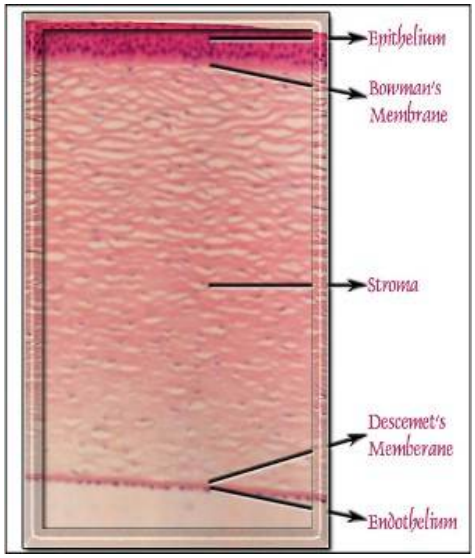

圖一、眼角膜分層

圖片來源 http://www.uniteforsight.org/course/image/cornea.jpg

疊組成包括基底層(basement membrane)、基底上皮細胞(basal epithelial cells)、翼狀細胞(wing cells)以及鱗狀上皮(squamous epithelial cells)等所共同組成，在維持角膜表面的清澈以及功能上伴演相當重要的角色(Collin HB *et al*., 1995)。基底上皮細胞由輪狀部的幹細胞(stem cells)向角膜中央(central cornea)不斷進行細胞分裂並且移行，分裂後之角膜上皮細胞會開始分化表現角膜上皮細胞所特有之標誌(specific corneal epithelial differentiation marker) Cytokeratin 12，而從基底層分裂後的上皮細胞移行到較外層後會緊貼在一起並分化出細則間的緊密貼合(Tight junction，TJ)；而細胞本身則衍生出許多微絨毛(microvilli)及微皺襞(microplicae)，以方便代謝物運送以及淚膜之黏附，然後漸漸向表面分化成為翼狀細胞並逐漸失去許多胞器(organelles)之後成為非角化的鱗狀上皮細胞。

角膜上皮層有相當好的再生修復能力，在傷口癒合的過程中可以被分為三個時期，在受傷後的數分鐘內，周邊的上皮細胞即會開始進行移行(sliding)以覆蓋受創的部位，此為傷口癒合的第一時期，細胞間的接觸受到破壞以及傷口邊緣產生短暫的鈣離流動都被認為是啟動傷口癒合的因子(Chifflet S *et al*., 2005)。一旦受傷的部位被單層細胞(monolayer)完全的覆蓋裸露的傷口區域後，則會開始進行有絲分裂及增生，增生的細胞是由傷口周圍的基底細胞(basal cells)分裂而來，並在接下來的 4-7 天內完成較完整的重上皮化，並持續分裂至傷口恢復足夠的厚度以及成熟度(第二時期)；當厚度初步恢復後上皮細胞會繼續分化且恢復為多層之結構以及功能，此時為第三時期。角膜上皮細胞的癒合為結合細胞移行、增生及分化等步驟所共同完成的(Lu L *et al*., 2001; Nakamura M *et al*., 1999)。

結膜是由主要分成球結膜(bulbar conjunctiva)以及瞼結膜(palpebral conjunctiva)所共同構成，覆蓋於眼瞼內側、第三眼瞼內外側以及眼球前半部至眼輪部部份。結膜又主要分為四層結構：淚膜層(precorneal tear film)、上皮層(epithelium)以及固有層(substantia propia)，其中固有層又分為腺體層(glandular layer)以及纖維層(fibrous layer)。淚膜層伴演重要的保護角色，是由淚腺(lacrimal

gland)、第三眼瞼腺(third eyelid gland)以及上皮層所含的結膜杯狀細胞(goblet cells)所共同分泌形成以覆蓋於眼表面上；上皮層是由柱狀非角質化的細胞所組成，同時富含許多可製造黏液的杯狀細胞而由杯狀細包所分泌出來的黏液可以將沾上眼表面的粉塵顆粒以及脫落的細胞裹住後由鼻淚管(nasal lacrimal duct)所排出，因此一旦腺體或是杯狀細胞受到損害或病變導致淚液缺乏將會增加眼表面的刺激而造成病變，當結膜上皮出現傷口時在數個小時後即會開始出現細胞滑行以及有絲分裂(sliding and mitosis)以填補傷口，而完成傷口的修補約在 24-48 小時後完成。

第二節 眼角膜以及結膜細胞骨架(Cytoskeleton)之結構以及功能

細胞骨架是由數種不同的胞質絲（cytoplasmic filament）、管束(tubule)以及相關的蛋白質結構所共同組成以維持細胞外形以及內部組織的物質運輸，在所有細胞的正常生長分化以及受傷後的反應上伴演重要的角色。依照不同的分子直徑共分成 actin microfilaments (diameter 5-8nm)、intermediate filaments (diameter 10nm)、microtubule (diameter 18-25nm)等三種結構，各自有其不同的功能，而 intermediate filaments protein (IFP)為一個主要的部分，在多基因體生物上其由相當多不同種的胜肽(polypeptides)所組成，使得他們的結構在細胞骨架中堪稱是最為複雜的部分(如圖二)(Lazarides E *et al.*, 1980; Franke WW *et al.*, 1987; Steinert PM *et al.*, 1988; Osborn M *et al.*, 1989; Herrman H *et al.*, 1998))。

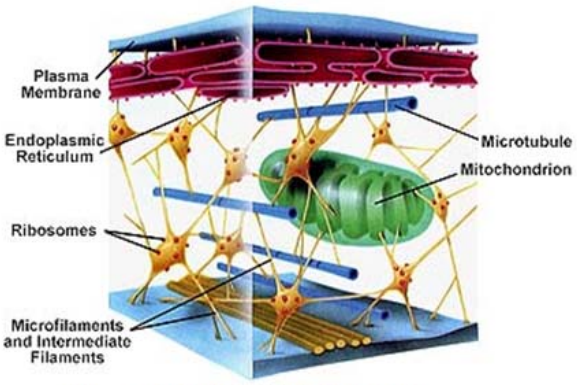

圖二、細胞骨架(Cytoskeleton)

圖片來源 http://www.biologie.uni-hamburg.de/b-online/library/onlinebio/5_19b.jpg

根據不同的分子序列、生化以及免疫上的性質，intermediate filaments protein (IFP)共分為五種不同的種類包括 vimentin、cytokeratins、desmin、glial fibrillary

acidic protein (GFAP)以及 neurofilament triplet proteins 等，並且兩兩一組。一般來說其平均直徑在大約 10nm，在細胞間以及細胞內細胞膜和核膜(nuclear membrane)間形成緊密相連的構造，因此也被認為是伴演細胞間緊密接觸以及細胞內結構穩定的重要角色 (Pitz S and Moll R. 2002)。在組織中的表現上，Vimentin 主要表現在 mesenchymal cells；在肌肉細胞中則為 desmin 的表現；在膠細胞(glial cells)中則為 GFAP 的表現；而在神經元細胞(neuronal cells)上則是 neurofilament triplet proteins。除此之外，被認為最為複雜的則是分佈在體內各種不同的上皮細胞(epithelial cell)上的 Cytokeratins (Ks)家族，共有 20 種不同種類，又分為 Type Ⅰ以及 TypeⅡ，TypeⅠ體積較小且偏鹼性(K9-20)，而 TypeⅡ則體積較大並呈現中性或較為鹼性 (Moll R *et al.*, 1982)，往往在同一組織會有兩個結構相近但屬性相異(一為酸性，另一為中性或鹼性)的 Cytokeratin 異二聚體 (heterodimer)的表現，例如表現於食道上皮的 K4 以及 K13 (Hatzfeld and Franke, 1985; Hatzfeld and Webber, 1990)；除了這些在正常組織中可以觀察到的 IFP 之外，在細胞出現病變時則可以看到和平時不同之 IFP 的表現，例如在腫瘤細胞的染色上常可同時觀察到 Vimentin 以及 Cytokeratin 出現(Moll R *et al.*, 1991)。因為這些位於不同細胞上獨特的 Intermediate Filaments Protein 分佈，因此目前針對 IFP 所進行的免疫螢光化學染色被廣泛的使用做為細胞標記(cell marker)、疾病的偵測以及腫瘤細胞來源的標定等等。

在眼部組織方面，K3 以及 K12 為角膜上皮所獨特表現的 Cytokeratin，因此常見使用針對這兩種 cytokeratin 進行的免疫螢光染色來做為細胞標記；在結膜的部份，由於結膜是屬於非角質化的層狀上皮細胞，因此在表現上有著較多樣 K 的表現，包括 K4、K5、K13、K14、K15 及 K19 等，而根據研究，K5 以及 K14 的表現主要是在較深層基底細胞的區域(Basal cell compartment)，而其他 Ks 的表現則是在基底上的區域 (Suprabasal layer) (Krenzer and Freddo, 1997)；至於結膜處杯狀細胞則是和腸道杯狀細胞有相同的表現，包括 K7、K8、K18、K19、K 20

等等；而在眼輪部方面，許多針對眼輪部細胞的研究證明了角膜上皮細胞是由眼輪部的角膜幹細胞所分化生長而來，在眼輪部角膜上皮可以發現 K3 以及 K12 的表現，而深層的基底細胞則否，但在角膜中央的各分層不論厚度皆可以發現 K3 及 K12 的表現，顯示了角膜上皮是由眼輪部之角膜上皮幹細胞所分化成熟之後再向中央移行(Schermer A *et al.*, 1986)。另一個支持這個理論的證據為 K19 的表現。K19 為一廣泛在各類細胞包括各種幹細胞及前驅細胞上被觀察到的 Cytokeratin，在眼輪部之角膜上皮以及基底細胞 basal cell 也皆有大量的表現；但 K19 的表現分佈越向角膜中央漸漸消失而改為角膜專一性的 K3 及 K12 表現，說明了由眼輪部向角膜中央分化成熟移行之現象(Kasper M *et al.*, 1988 ; Lauweryns B *et al.*, 1993)。而在動物實驗中發現，如果有 K12 缺乏的現象則會造成上皮細胞層次減少，且細胞間上下層無法緊密貼合而容易產生破損或是潰瘍的現象(Kao WWY *et al.*, 1996)。

第三節 眼輪部幹細胞缺損所造成之臨床表現、診斷以及治療相關實驗文獻討論

正常之眼角膜上皮細胞新陳代謝對於維持眼表面的健康以及維持視力是一項相當重要的機制，如前所述在正常情況下分佈於眼輪部之角膜上皮幹細胞會持續向角膜中央分化出新的細胞以及促進傷口癒合，並且同時扮演一道屏障的角色，防止結膜上皮越過眼輪部而侵入本應維持清澈之角膜。臨床症狀上包括持續性的畏光(photophobia)、淚溢(epiphora)、眼瞼痙攣(blepharospasm)、因上皮崩壞所引起之陣發性疼痛，嚴重者會有視力不佳的情形；而結膜化的眼表面相當容易產生溶解性或潰爛性潰瘍(melting or erosive ulcer) (Huang AJW *et al.*, 1991)。在眼輪部幹細胞缺損病患，其造成之原因可分為原發性(Primary)或是次發性(secondary)：原發性病因包括基質微環境(microenviroment)不佳，這樣的情形常出現在先天發育不全的狀況下如無虹膜畸形(aniridia)、先天性紅斑性角皮病(Congenital erythrokeratodermia)，其他如荷爾蒙性造成之角膜炎(keratitis)，神經營養性不全

(neurotrophic)引起的角膜病變(keratopathy)或眼輪部炎(limbitis)等皆為原發性的病因；次發性原因包括則多為外源性的因子造成眼輪部幹細胞毀損所引起，例如化學性或是熱灼傷、史帝文強生症候群(Stevens-Johnson syndrome)、眼部瘢痕性類天皰瘡(ocular cicatricial pemphigoid，OCP)、多次重覆性手術或冷凍治療(cryothearapy)、長期性配戴隱形眼鏡(contact lens wearing)、廣泛性的微生物性感染(microbial infection)等原因(Pfister RR, 1994)。這樣的傷害可以是全面性或是部分性的幹細胞缺損，在部分性病患則只會看到部分角膜區域受到影響，雖然也有不具有臨床症狀的輕微案例，但一旦隨時間演進使得越來越多的幹細胞損壞，則症狀會漸漸加劇因此最終影響到視力(Tseng SCG, 1989)。

目前眼輪部缺損的診斷方法包括裂隙燈檢查(slit lamp biomicroscope)、螢光染色(fluorescein stain)、組織切片(tissue biopsy)以及進行捺壓式細胞學(impression cytology, IC)等。在裂隙燈下檢查可以發現會有混濁不清澈、厚度不一的眼表面，且可以看到許多新生血管的的生成，在部分結膜化的區域可以看到結膜上皮細胞和正常角膜上皮的分界，嚴重的病例上會看到纖維血管翳(fibrovascular pannus)的生成、慢性角膜炎(chronic keratitis)、瘢疤生成以及鈣化的現象。而由於結膜化上皮通透性改變及易崩潰之眼表面且結膜化的眼表面較薄，因此在螢光染色下容易看到點刻狀病灶(Huang AJW *et al.*, 1991)，這樣的病灶會反覆性的潰瘍並且吸引新生血管生成(Dua HS *et al.*, 1994 and Coster DL *et al.*, 1995)；而在正常角膜和結膜化區域的分界處會看到靠近結膜區域有明顯的螢光染色病灶存在。至於組織切片方面，由於較為侵入且術後恢復上需要更久的時間，因此近年來多改為利用捺壓式細胞學進行診斷(Egbert PR *et al.*, 1977)。在眼輪部幹細胞缺損病患眼表面角膜區域所採集到之細胞樣本，可以發現有杯狀細胞(goblet cells)以及似結膜上皮細胞的出現。而在進行免疫螢光染色下，則不會看到角膜特有之 K3 表現，但可以看到針對杯狀細胞做標定的 MUC5 以及針對結膜上皮細胞的 K4 以及 K13 表現(Kenyon KR *et al.*, 1990)；如此則可以非侵入式的方式輔助診斷幹細胞缺損

以及角膜結膜化之情形。

治療方面，在未出現臨床症狀的病患是可以暫時觀察而不接受治療的；但對於已經有部分或是全面性眼輪部幹細胞缺損之病患，則應該考慮進行清創或是手術治療。對於視軸或是大面積的角膜有被結膜上皮細胞覆蓋的病患，可以考慮在裂隙檢眼鏡觀察下，以手術刀進行括除式清創(scraping debridement) 將結膜細胞移除並保留傷口讓正常角膜上皮進行癒合。而這樣的治療方式其目的是為了維持視軸上清澈的角膜上皮；但如果眼輪部所遺留之幹細胞其範圍不超過 60 度圓周的話，則必須考慮重覆性的進行清創或是接受幹細胞移植手術，否則最終角膜表面仍將會被結膜上皮細胞覆蓋並產生上皮崩潰的情形(epithelium breakdown) (Dua HS *et al.*, 1994)。對於全面性或是大範圍之幹細胞缺損病患，則應該考慮要進行眼輪部羊膜移植(amniotic membrane transplantation, AMT)或幹細胞移植治療(limbal stem cell transplantation)。羊膜移植最早是由 Dr. Kim 及 Dr. Tseng 於 1995 所發表使用(Kim JC *et al.*, 1995 and Tseng SCG *et al.*, 1995)，使用在部分或是局部眼輪部幹細胞缺損的病患，配合清創及羊膜移植可以有效的改善病患眼表面狀況及視力，重新產生清澈之視軸以及角膜。幹細胞移植治療可選擇利用自體(auto-)或是異體(allo-)幹細胞來進行角膜上皮重建(reconstruction)，最早由 Dr. Kenyon 及 Dr. Tseng 於 1989 年發表使用(Kenyon KR *et al.*, 1989)，而後在技術上以及方式上漸漸改良，其目的是希望病患的角膜上皮細胞在成功接受移植後可以由捐贈者之幹細胞分化新生取代不健康的角膜表面，重新產生健康的角膜上皮細胞；細胞來源方面，在單眼病變的病患可以選擇以對側眼之眼輪部幹細胞進行自體移植(autograft)，而對於雙眼病變的病患則必須靠有良好配對的親屬或是大體捐贈而來的異體移植(allograft)。而幹細胞移植物(graft)的取得常見分為兩種，分別為靠結膜來源(conjunctival limbal graft)以及靠角膜來源(keratolimbal graft)，手術方式為取下約小於 120 度~180 度圓周之 limbal graft (雖然也有病患會因此造成捐贈處嚴重上皮崩潰的情形，但一般來說這樣的程度是安全可以被接受的)，取下深度

約 150μm、範圍由眼輪部向角膜及結膜延伸 2mm 的範圍，之後將受贈處的眼表面具有血管及不正常之眼表進行清創移除後，將眼輪部之結膜處切開約 100μm 深以準備放置 graft,之後再以 10-0 nylon 將 graft 及周邊角膜及鞏膜進行縫合，術後給予不含防腐劑之抗生素，低濃度類固醇治療以避免感染及預防排斥；如果在自體移植病患則可以迅速減少類固醇的使用，而異體移植病患則須維持較長時間低劑量類固醇的給予。而術後如果可以給予自體血清的點眼，對於上皮生長及 graft 癒合會有幫助；而人工淚液也可以持續的給予。術後需持續觀察重新上皮化的現象，成功的移植其重新上皮化會迅速進行並出現清澈之角膜上皮，但對於異體移植之病患必須要特別注意排斥(rejection)所造成的移植失敗，因此有可能必須長時間使用免疫抑制藥物如類固醇、Cyclosporine 或是 FK506 等，而據統計若手術成功則約在術後的 6-14 個月可以恢復完全正常的眼角膜上皮。

第四節 捺壓式細胞學之發展、應用以及實驗方法之探討

捺壓式細胞學是由 Dr. Egbert 在 1977 年所發表(Egbert PR *et al.*, 1977)，當時其目的是希望利用一項簡單非侵入式的方式來進行組織或細胞的採集以進行結膜杯狀細胞檢查診斷，利用醋酸纖維濾紙（cellulose acetate filter）對眼表面組織輕輕進行壓迫即可以採取到需要的細胞樣本，Dr. Adams 隨即利用來進行正常人類結膜上皮細胞之研究(Adams AD, 1979)，這項方便的工具被許多醫師及研究者所接受並逐漸改良以及應用在不同疾病之研究。在眼部的應用方面，利用捺壓式細胞學可以獲得淺層眼表面上皮細胞以進行組織學、免疫化學以及分子分析之研究， 例如進行細胞鱗狀化生分級(squamous metaplasia grading)、針對特殊細胞進行免疫螢光染色以及 DNA 分析等等。目前最被廣為使用的為商品化 Millipore® 濾紙以及另一項圓形濾紙裝置 Biopore®，大部分研究是以 0.22μm-0.44μm 孔徑(小孔徑)之濾紙來進行實驗，但也有部分研究是使用大孔徑(up to 4μm)濾紙來進行研究。在病患罹病或欲進行檢查之眼部點上局部麻醉劑並將多餘之液體以綿花

吸乾後，將濾紙輕壓在角膜、眼輪部或結膜處，待貼合後等待 5-10 秒後再輕輕撕起即可，取得細胞樣品風乾後可以酒精或是福馬林保存，再進行染色。正常情況下，在濾紙表面會有大範圍面積的之 cell population；若採樣後之濾紙上之細胞量大於 80%之範圍則視為良好的採樣，而細胞量超過 50%之範圍則尚可使用。若是在健康的動物上但採樣所得細胞範圍<50%濾紙面積，則應小心判讀並確認是否有人為誤差或是潛在疾病的問題。常用之染色方式包括有 Periodic acid Schiff (PAS)及 hematoxylin stain (Egbert PR *et al.*, 1977)，Gill's modified Papanicolaou stain (PAP stain)以及合併兩項染色技術的 double stain (PAS combined PAP stain) (Tseng SCG, 1985)，各有不同之優缺點：PAS stain 為目前最廣泛使用的染色方式，步驟簡單、快速，主要是針對碳水化合物如醣類進行染色再以 Hematoxylin 進行 counterstain，而分泌黏液(mucin)的杯狀細胞則會呈現紅色，對於杯狀細胞有良好的染色能力並且可以清楚觀察角膜及結膜上皮細胞之形態；PAP stain 則是以 Hamatoxylin 進行核染色再搭配 Orange G 進行 Keratin 染色以及 Eosin Azure (EA) 針對不同種類之細胞以及細胞質部分來進行染色，所得到之染色結果判讀上要特別注意不同顏色所代表不同之細胞種類以及分化形態；至於 Double stain 雖然在染色方式上較為繁複耗時，但其對於上皮細胞鱗狀化生(squamous metaplasia)以及清晰之細胞核、細胞質之顏色及形態變化有良好的診斷能力，因此仍不失為一項良好的染色方式。而隨著免疫化學染色技術的發達，此項技術也被廣泛應用於捺壓式細胞學上以進行研究，如前所述，Cytokeratin 已經成為一項重要的細胞標定工具(cell marker)，因此在應用上包括 K3、K4、K12、K13、K18、K19 等都被廣泛的應用針對眼部疾病來進行研究。

在應用範圍上則是先後有許許多多的報告：Maskin 及 Bode 將捺壓式細胞學所取下的材料進行電子顯微鏡觀察細胞變化及結構(Maskin SL *et al.*, 1986)；Dr. Kim 以捺壓式細胞學來進行乾眼症研究及藥物治療成果之評估(Kim EC *et al.*, 2009)；Dr. Thiel 也以另一項 filter paper 的特殊裝置 Biopore®來進行採樣並搭配

免疫化學性的染色來建立淺層眼表面上皮病毒性感染(包括 herpes virus、varicella zoster virus 以及 adenovirus)之診斷方式(Thiel MA *et al.*, 1997)；在進行飛秒雷射(femtosecond laser)近視矯正手術術後杯狀細胞之數量評估以及研究(Rodriquez AE *et al.*, 2007)；而目前在獸醫小動物方面也開始漸漸引入這項技術做為臨床檢查之工具，希望訂定標準化流程來應用此項技術(Bolzan AA *et al.*, 2005)。因此未來在小動物醫學上，對於有時效性需要進行組織採樣做為臨床重要診斷依據、但卻受制於麻醉風險及經費考量時，捺壓式細胞學可以做為一項快速有效的診斷工具以利於做出正確的輔助診斷以及給予適當的治療。

捺壓式細胞學在臨床眼科方面的應用觀察上根據不同之染色方式有不同之觀察重點，在於眼表面之疾病應用上主要包括細胞核之形態及大小是否有所變化，例如在患有嚴重乾眼症之病患其細胞核可能會出現如蛇狀之變化(Mamer K, 1980)，而臨床上出現 Ocular surface squamous neoplasia (OSSN)在利用 PAP stain 則會發現核質比上升及深染色性的細胞核及不規則之細胞核膜(Nolan GR *et al.*, 1994 and Tole D *et al.*, 2001)；在細胞本身形態及種類之變化(例如細胞鱗狀化生程度(squamous metaplasia)之差異)則是可以看到例如結膜上皮杯狀細胞的消失、結膜上皮細胞角質化、分層增加及細胞增大等現象(Tseng SCG, 1985) ；依照不同之嚴重程度更可以分為相當多不同之等級。捺壓式細胞學對於眼表面疾病上提供一項簡單、快速且非侵入式的方式，可以在不會讓病患感覺到疼痛不適的情形下獲得足夠的診斷資訊以利正確的治療，同時可以進行多種染色或是分析以確定病症程度及輔助診斷，是一項相當好用的臨床診斷工具。

第五節 活體共軛焦顯微鏡之應用、研究及發展

共軛焦顯微鏡在眼科方面的應用為首先在 1985 年由 Lemp 及其團隊所公開發表的第一組全厚度角膜影像後，接下來的 20 年間此技術在活體健康狀態、疾病研究以及手術後追蹤記錄上有了更廣泛的應用及研究。活體共軛焦顯微鏡可以

提供一系列的影像以非侵入的方式在生理狀態、細胞變化等部份提供清楚的資訊，除了定性式的觀察型態學的變化，活體共軛焦顯微鏡也可以進一步定量的在軟體下計算分析角膜分層、細胞數量、神經分佈等等(Erie JC *et al.*,2009)。

傳統光學顯微鏡在呈像時由於受到光線散射的原因，會減低影像的銳利度以及清析度，Goldmann 在 1940 年首度提供共軛焦顯微鏡的概念並且在 1957 年由 Minsky 所發表公佈使用，其原理如下圖三所示，以點光源穿過一針點狀孔經稜鏡折射後聚焦於欲觀察之物件上之焦點，而由焦點所反射回來之光線則由另一針點狀孔後之探測器所接收，由光源所射出之光線以及接收光源探測器在經稜鏡折射後會投射在同一個焦點上(即是共軛焦)，使用這樣的光學系統在聚焦點會有最強的光源聚集以方便探測器端可以有效率的接受光線，而在聚焦點前後的光源則會大幅的減少以避免過多其他光線散射對影像的干擾。如此一來，可以有效的使欲觀測處的影像有更清楚的呈像(因為周圍相對的不清楚)；而一般臨床上所使用之活體共軛焦顯微鏡，根據不同的設計對於聚焦點處約 10~26μm 的厚度以及周圍約 1~2μm 的寬度可以有最清楚的解析度(McLaren JW *et al.*, 2004)。依照原理來說，這樣的條件下一次只能觀察一個點，然而時常要被觀察的範圍皆是一個平面甚至是一個立體的組織，因此會讓顯微鏡以掃瞄式的方式檢查每一個區域然後在顯示出一個較大範圍區域的影像，同時也有不同公司將針狀孔洞設計改為裂隙的方式，如此一來就可由原本之單點觀察改為線狀之觀察聚焦方式，再搭配掃瞄的觀測方式，則可以更快的獲得大範圍的影像。目前市面上最常被使用的共軛焦顯微鏡為以下三種：Tandem Scanning Confocal microscope [TSCM] (Tandem Scanning, Reton, Virginia, USA)，目前已沒有生產商品化機種；ConfoScan 4 slit-scanning confocal microscope [SSCM] (Nidek Technologies, Greesboro, North Carolina, USA)及其較早期的機種；及 Heidelberg Retina Tomograph RostoK Corneal Module laser scanning confocal microscope (HRT or HRTⅢ;Heidelberg Engineering; GmbH, Heidelberg, Germany)等以上的三家廠牌。

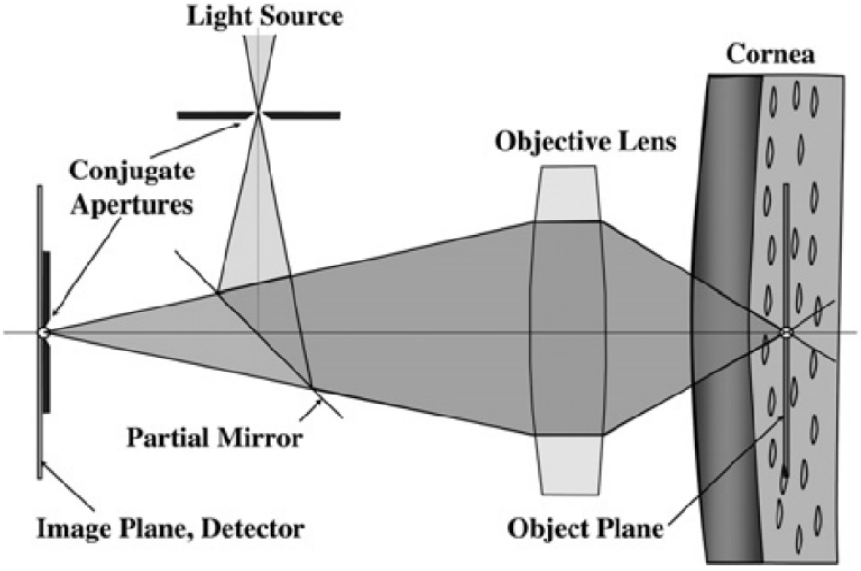

圖三、共軛焦顯微鏡之原理(by Erie JC *et al.*, 2009)

在臨床上活體共軛焦顯微鏡的使用可以提供相當多有用的資訊，包括細胞形態之變化如細胞核大小或核質比改變及狀態是否活躍，細胞大小變化以及特殊細胞浸潤或病原侵入等；結構分層及多寡包括角膜厚度、神經分佈數量、內皮細胞密度以供正常檢查及術前術後追蹤觀察。而在疾病研究及診斷輔助上，在感染性角膜炎(infectious keratitis)例如 Amebic keratitis 的診斷上，可以在早期發現病原體的存在(Mathers WD *et al.*, 1996)；針對黴菌性角膜炎可以臨床上懷疑有黴菌性角膜炎感染時，在等待培養的同時快速的給予影像上的診斷以利及早投藥(Das S *et al.*, 2009)；此外在進行雷射近視矯正手術(Laser-assisted in situ keratomileusis, LASIK or Photorefractive keratectomy, PRK)或是角膜移植的前後，使用活體共軛焦顯微鏡可以快速準確的評估術前術後，包括角膜厚度、內皮細胞密度、神經分佈狀況等；同樣這些項目也都可以應用在實驗研究方面。目前除了人類之外，活體共軛焦顯微鏡更被廣泛使用於不同的動物上包括犬、貓以及禽類(Kafarnik C *et al.*, 2007)、兔、大鼠等等各種不同的一般小動物及實驗動物，皆可以進行檢查。對各個物種的了解也越來越多，因此未來活體共軛焦顯微鏡不止在人類醫學的應用上可以有更多的應用，在動物醫學上也可以有越來越廣泛的使用。

第三章 實驗材料與方法

第一節 實驗動物

本實驗以實驗動物模式進行，實驗動物為選用紐西蘭大白兔(New Zealand white rabbits)，年齡為約 5-7 週齡，體重約 3-3.5 公斤，性別不限，實驗前確定檢查排除有任何疾病因素干擾實驗結果，所有實驗動物皆依照眼科實驗動物規範(ARVO statement, for Animals in Ophthalmic and Vision Research)進行飼養以及操作。共分為三組，分別為控制組、眼輪部幹細胞缺損模式建立組及實驗組，控制組共三隻實驗兔，為健康之實驗兔，以其右眼進行正常之捺壓式細胞學採樣及染色模式之建立，左眼進行正常眼角膜活體共軛焦顯微鏡之觀察；眼輪部幹細胞缺損模式建立組共三隻實驗兔，以其右眼進行眼輪部幹細胞缺損模式之建立以確立其為成功之動物模式；實驗組共四隻實驗兔，進行誘導眼輪部幹細胞缺損模式後，每周一次進行記錄及觀察，記錄項目如下述實驗方法內詳述。實驗及操作過程中皆在動物全身麻醉及局部點眼麻醉下進行，使用麻醉鎮靜藥物 tiletamine (10mg/kg)及 Xylazine (2 mg/kg)將實驗兔全身麻醉後，再給予 0.5% proparacaine hydrochloride (Alcain, Alcon, TX)進行點眼局部麻醉。實驗操作完畢後給予點眼抗生素 ofloxacin 藥膏以預防感染，實驗結果以顯微鏡(OPMI Pico I, Zeiss, Jena, Germany)下觀察及使用數位相機拍攝眼角膜表面清澈度以及不平整表面之情形。觀察期結束後實驗動物將在全身麻醉下進行安樂死，之後將眼球取下進行組織病理學以及免疫組織螢光染色檢查(染色步驟如附表一及材料如附表五)，以下詳述各實驗方式步驟。

第二節 實驗方法

一、捺壓式細胞學方法之建立

此檢查之目的為建立正確之採樣以及檢查流程及材料以確保之後實驗結果評估之準確，首先在實驗兔眼表面滴上給予 0.5% proparacaine hydrochloride

(Alcain, Alcon, TX)進行點眼以達到角膜及結膜適當之麻醉，之後將多餘的淚液及藥劑擦拭吸收乾淨，將健康實驗兔之左、右眼分別使用經過剪裁之濾紙孔徑 3μm 以及 0.45μm (Millopore®，HAWP 04700)進行採樣，比較不同大小孔徑之濾紙對於細胞採樣以及染色後判讀之好壞，濾紙放置方法及位置如附圖一所示，再以玻璃棒輕壓濾紙以確定濾紙與眼表面緊密接觸貼合，之後以 peeling 的方式將濾紙由眼球表面取下然後置於裝有 95%酒精之 24 well plate 內保存，然後再進行染色，共進行 PAS stain 以及 PAS combined PAP stain 兩種不同之方式，根據染色程序之快速便利、細胞形態清晰與否以及細胞種類判讀需求決定本實驗後續所使用之染色法。

二、 兔眼輪部幹細胞缺損模式

角膜輪狀部幹細胞之缺損模式為參照先前之研究(Huang and Tseng, 1991)，動物實驗兔於全身麻醉之狀態下於手術顯微鏡觀察下操作以手術刀進行移除深度約 100μm (確保完整的上皮組織被移除，包括淺層基質部分)、範圍由眼輪狀部向角膜中央及向外圍結膜 3mm 處的角膜上皮(包含部分淺層基質)以及輪狀部組織，形成一個圓形淺層傷口，而角膜輪狀部缺損後由於此處之乾細胞缺乏將無法形成角膜結膜間的阻隔屏障，因此在進行重上皮化的過程中結膜上皮將過度生長進入角膜區域，而形成角膜區域的組織發炎以及有新生血管化，並且可能會觀察到杯狀細胞(goblet cell)的存在，實驗操作破壞角膜上皮之後會給予抗生素眼藥膏減緩不舒服以及預防感染，由於此實驗模式並非為永久持續性狀態，因此觀察時間設定為一個月， 每周以數位相機拍攝外眼照以觀察眼表面清澈程度狀況以及重新上皮化的情形，並且進行捺壓式細胞學之採樣進行 PAS 染色及免疫化學染色以觀察上皮化之進展以及細胞種類，並於 14 天以及一個月時分別將一隻實驗動物兔犧牲取下眼球進行免疫螢光染色以確立輪狀部幹細胞缺損模式之成功建立，在動物安樂死之後取下眼球，立即進行修剪取下眼表面部分(包含完整眼角膜及眼

輪部向外部分結膜)並包埋冷凍保存(-80℃)，待冷凍完全後進行約 8μm 厚度切片，染色方式為如附表一。

三、捺壓式細胞學(Impression cytology)之染色

染色部分分別為 Periodic acid-Schiff-hematoxylin stain (PAS stain)、PAS combined Papnicolaou stain (PAP stain)以及免疫化學染色來標定並確認不同時間點上皮化形成之上皮細胞種類。使用之染劑為過碘酸(periodic acid)、西福鹽試劑(Schiff's reagent)以及蘇木素(hematoxyline),生產廠商為 Sigma, St Louis, MO, USA，染色步驟則如附表二。

捺壓式細胞學進行之免疫化學染色包括針對 Cytokeratin K3、K4、K12、K13 等以確定使用之不同株抗體如附表五，染色步驟如附表四，。

四、 活體共軛焦顯微鏡(*In vivo* confocal microscope)對角膜病變之觀察

使用活體用共軛焦顯微鏡(HRTⅡ Laser Scanning Confocal Microscope，Heidelberg Engineering. Inc)觀察實驗兔眼角膜中央處之細胞變化，於術後第二周開始每周記錄一次直到第四周，按照前述方式將實驗兔進行全身麻醉後，在眼表面滴上局部麻醉劑後塗上人工淚膜藥膏做為介質，將顯微鏡探頭放在可接觸到人工淚膜藥膏處即可，設定為由淺層角膜上皮向內皮之方向進行掃瞄，深度每 2μm 進行一次記錄，共記錄四十次以觀察淺層、中層及深層角膜上皮之細胞變化。

五、評估方式

根據不同時間點記錄外眼照同時配合捺壓式細胞學結果以確認眼輪部幹細胞被移除後角膜上皮結膜化的外觀及細胞變化，同時配合免疫化學染色及活體共軛焦顯微鏡檢查結果以確定細胞形態、種類以及長期的再上皮化情形。

第四章 實驗結果

第一節 捺壓式細胞學方法之建立

比較使用孔徑為 3μm(大孔徑)以及 0.45μm(小孔徑)之濾紙進行捺壓式細胞學之採樣下之結果(如附圖二)，大孔徑濾紙和小徑濾紙皆可以採得獲取足夠觀察之細胞數；而經過 PAS stain 之後發現，大孔徑濾紙在染色後可以呈現出細胞數以及不同之顏色細胞核、質以及細胞種類，但對於較細微細胞形態以及細胞核、質之間的差異無法非常清楚的呈現；而小孔徑濾紙則能夠較清楚的顯現出細胞核、質之間的顏色差異以及輪廓對比，較適合用於觀察細胞之變化以及做為其他免疫化學組織染色之用，因此在濾紙的選用上後續實驗將使用小孔徑濾紙。

而在進行比較不同染色方式所呈現之結果方面(如附圖三)，不論是 PAS stain 或是 PAS Combined PAP stain 皆可以清楚的呈現出角膜上皮細胞、結膜上皮細胞以及杯狀細胞(goblet cell)之形態以及清楚的細胞核、細胞質之對比，且 PAS Combined PAP stain 其功能上可以透過不同細胞核質顏色之表現突顯出細胞病變狀態以及程度，但染色步驟相對於 PAS stain 較為繁複耗時且本實驗並不預期對中長期角膜病變做觀察，因此後續實驗觀察則以使用 PAS stain 為主。

第二節 兔眼輪部幹細胞缺損之模式

在實驗中眼輪部幹細胞缺損模式是以環狀移除厚度 100μm 左右、範圍由眼輪狀部向外約 3mm 及向內延伸約 2mm 的角膜、角膜輪狀部以及部分結膜組織，在實驗兔犧牲後進行免疫組織螢光染色。Cytokeratin K3 以及 K12 主要為標定角膜上皮細胞間質的 cell marker，而 Cytokeratin K4 以及 K13 則是標定結膜上皮細胞間質。至於 MUC5，則是標定位於結膜處的杯狀細胞。實驗結果(如附圖四)發現，在控制組之正常兔眼角膜以及眼輪狀部近角膜處的上皮都有明顯 K3 以及 K12 表現的情形，而 K4、K13 以及 MUC5 則只有在眼輪狀部近結膜處和結膜的區域有出現明顯的表現，表示控制組兔眼角膜並未出現結膜化的現象；而在實驗

組部分，在角膜以及眼輪部於 14 天時幾乎看不到或是只有少量 K3 及 K12 的表現，但在一個月時則較可以看到 K12 的表現，顯示此模式下並非為永久性的眼輪部幹細胞缺損模式，角膜上皮是有可能會慢慢重新恢復的。而在 14 天時於角膜以及眼輪部都可以大量看到 K4 以及 K13 的表現，證明角膜有出現結膜化的情況，而在一個月時則可以看到儘管已經有出現角膜上皮重新生長的情形但仍然可以同時在角膜以及眼輪部觀察到大量的 K4 以及 K13 的表現，且也可以看到兩處都有 MUC5 表現的情形，表示角膜表面結膜化不只是有結膜上皮的生長且同時杯狀細胞也長進原本角膜的區域，證明如先前其他的研究報告所顯示的在輪狀部幹細胞被移除之後則會失去其原本的屏障的功能而使得結膜細胞開始向眼表面中心移行生長而出現角膜上皮結膜化的情形，證明此模式的建立成功。

第三節 兔眼輪部幹細胞缺損之外眼照進程(如附圖五)

實驗共進行四隻實驗兔的眼輪部幹細胞缺損模式，由每周一次的外眼照記錄下可以發現，在第 7 天及第 14 天時四隻實驗兔的眼表面都可以看到嚴重的不平整、角膜水腫及角膜邊緣出現新生血管(Neovascularization，NV)的現象，而其中又以 151 及 153 兩隻實驗兔的 NV 現象最為明顯嚴重，而在第 21 天至第 28 天時則在四隻實驗兔的角膜部分皆可以看到 NV 有漸漸消退的趨勢，特別是 152 及 154 兩隻實驗兔除了眼輪部的角膜部分仍有少許血管存在外已可以看到出現大範圍清澈的角膜區域；而實驗兔 151 及 153 則仍有較明顯的角膜水腫及眼表面不平整區域，在追蹤觀察至第 35 天及第 93 天時則可以看到除了 153 號實驗兔眼表面上存在有明顯肉芽的情形外，151、152 及 154 號實驗兔之角膜範圍皆已漸恢復平整且清澈之眼表面。

第四節 捺壓式細胞學採樣下細胞型態變化

以 0.45μm 孔徑濾紙在角膜上進行捺壓式細胞學採樣後進行過碘酸染色(PAS

stain)以及免疫螢光染色以觀察術後眼表面細胞型態之變化。在 PAS stain 下(如附圖六)，術後七天在四隻實驗兔角膜上所取得之單層上皮細胞皆為類似結膜上皮型態的細胞為主，在 151 及 153 可以看到少量的杯狀細胞(goblet cells)，表示有明顯之角膜結膜化(conjunctivalization)的情形；而在術後 14 天及 21 天時在四隻實驗兔皆可以看到類似結膜上皮型態的細胞的數量減少，而開始出現少量類似角膜麟狀上皮型態的細胞，在第 21 天時 152 及 154 的類似結膜上皮型態的細胞數量明顯變少，但在 151 及 153 則仍可觀察到一定數量範圍之類似結膜上皮型態的細胞；在第 28 天時，除 153 仍以類似結膜上皮型態的細胞為主之外，其餘 151、152 及 154 皆可看到主要為類似角膜麟狀上皮型態的細胞及少量類似結膜上皮型態的細胞為，表示在術後結膜化的眼表面已慢慢恢復為以角膜上皮為主的細胞形態。

捺壓式細胞學進行免疫螢光染色下(如附圖七)，在進行 Cytokeratin K3 染色的結果，術後七天仍可以看到不同程度的 K3 表現，由於 K3 是針對角膜上皮細胞進行標定，因此顯示在術後七天其實是有少數角膜上皮細胞的存留，而在第 14 天及 21 天時則可以持續觀察到 K3 的表現，顯示角膜上皮細胞正持續生長恢復，但在數量上可能分佈的區域較不一定，表示可能有部分區域重新角膜上皮化較好，而其他部分則仍是缺乏角膜上皮的覆蓋，而這樣的結果在第 28 天時也仍然有這樣的現象，而其中 154 在第 21 天及 28 天時皆可以看到在部分區域有明顯 K3 的表現，但也有部分的區域完全沒有表現，顯示角膜上皮細胞分佈的不一致性；而在進行 Cytokeratin K4 的染色部分，在術後 7 天時在四隻實驗兔的樣品上都可以看到明顯大範圍的 K4 表現，顯示出在輪狀部幹細胞缺損狀態下角膜明顯結膜化的情形，而在接下來第 14 天及第 21 天時皆仍然可以持續的觀察到 K4 的表現，但可以觀察到範圍有漸漸減少的現象，配合 K3 的染色結果可以了解到原本結膜化的眼表面上皮正逐漸重新被角膜上皮再生取代，而直到第 28 天時都仍然可以看到較少量的 K4 表現，在 151 可以看到 K4 表現的細胞已經相當的少，

而其他三隻實驗兔的 K4 表現和先前也有明顯的減少，顯示結膜上皮細胞的存在正在減少，也許之後會慢慢完全被再生的角膜上皮所取代。

第五節 活體共軛焦顯微鏡(*in vivo* HRT confocal microscope)對角膜病變之觀察結果

比較正常人類以及健康實驗兔之活體共軛焦顯微鏡觀察結果(如附圖八)，可以發現人類及兔同樣擁有具有明顯細胞核的淺層角膜上皮細胞 sSuperficial epithelial cells)，但可能由於兔的角膜厚度不如人類來得厚，因此在兔並沒有觀察到如人類所有的無核、具有多角形細胞邊緣的中層角膜上皮細胞(intermediate epithelial cells)， 但人類和兔皆同樣可以觀察到只有細胞邊界且細胞間彼此緊密貼合細胞形態的基底角膜上皮細胞(basal epithelial cells)。由於在兔並無法明顯觀察到中層角膜細胞，因此在本篇研究則以主要觀察淺層及基底角膜上皮細胞變化為主。

從第二周開始到第四周每周觀察一次以活體共軛焦顯微鏡實驗兔眼角膜中央處， 以記錄細微細胞之變化實驗結果如附圖九及附圖十。

在第 14 天時，151-154 之角膜皆可以看到表層角膜上皮細胞(superficial epithelial cells)影像，但檢查時可以看到在 151 及 154 視野下邊緣會出現細胞邊界較不清楚的部分，而在 153 則可以看到有一些細胞核分節明顯的細胞散佈,應該為分節狀嗜中性球(segmented neutrophisl)之堆積，也代表眼表面有出現炎症反應的現象，而在基底角膜上皮細胞部分，四隻實驗兔皆無法看到類似人類的明顯中層角膜上皮細胞(intermediate epithelial cells)，但可以被觀察到有明顯細胞核之基底角膜上皮細胞(basal epithelial cells)，正常情況下並不會出現如此顯著的細胞核，因此推測在術後基底角膜細胞有出現較活躍的狀態，而在觀察基底角膜上皮細胞群則可以看到視野下有一些束狀排列的影像，推測可能是斜向延伸的較延長之細胞群(Stretched elongated cells)。

在第 21 天時除了 153 可以觀察到更多的分節狀嗜中性球累積分佈在淺層及基底角膜之外，其餘 151、152 及 154 皆可以觀察到有越來越多細胞核清楚的淺層角膜上皮細胞，但細胞邊緣變得較模糊不清楚，因此推測可能是處於細胞活躍狀態下；151、152 及 154 在基底角膜上皮細胞仍舊是可以被觀察到清楚的細胞核，且細胞邊界有變得明顯緊密排列似正常基底角膜上皮細胞之分佈型態，而在 151 及 154 之視野邊緣可以看到部分區域有較高反射性區域；在第 28 天時 153 在淺層及基底角膜區域依然有大量的分節狀嗜中性球浸潤分佈完全無法看到正常的上皮細胞，而 151、152 及 154 皆可以看到非常清楚完整的淺層角膜上皮細胞，邊緣也不再有模糊區域，但基底角膜上皮細胞的型態則依然維持有核緊密排列的狀態，顯示雖然表層角膜上皮細胞已經重新生長復原但位於較深處的基底角膜細胞仍然持續活躍的狀態，可能需要更久的時間才會恢復正常時期。

第六節 綜合比較

在外眼照觀察下可以看到第 21 至第 28 天時已經有部分實驗兔之外觀恢復清澈的表面，只殘留少部分新生血管的存在以及角膜水腫的區域，例如 152 及 154，對照進行過碘酸染色之捺壓式細胞學結果也可以證明的確在眼表面已經較少採集到類似結膜上皮型態的細胞，但配合進行 Cytokeratin K3 & K4 的染色下就可以發現其實還是可以被標定出來有結膜細胞的存在，即使如 152 在外觀上在第 28 天時已經幾乎恢復正常，但仍可以看到有 Cytokeratin K4 的表現，顯示仍有部分結膜上皮細胞存留而尚未完全被新生的角膜上皮細胞所取代，且在活體共軛焦顯微鏡觀察下也可以看到雖然大部分淺層角膜上皮細胞都已經恢復原本正常狀態但基底角膜上皮細胞還仍然呈現活躍狀態，可能需要更長的時間來復原。153 所產生之炎症反應相當明顯激烈，在術後 7 天即可以看到大量新生血管的生成以及持續不平整的眼表面，後來更慢慢形成類似肉芽的組織堆積於角膜表面，但在

進行捺壓式細胞學的採樣以及進行免疫螢光染色時都可以觀察到類似結膜上皮細胞的存在，而在活體共軛焦顯微鏡觀察下則看到大量分節性嗜中性球的存在顯示的確是有嚴重炎症反應但也同時有角膜結膜化的進行，而在最後第 21-28 天時也可以看到 Cytokeratin K3 分佈表現範圍增加，而 K4 的表現減少，顯示雖然持續有大量炎症細胞都堆積，但曾經結膜化的上皮也已經漸漸有角膜上皮新生。

第五章 討論

第一節 捺壓式細胞學在眼輪部幹細胞缺損模式下採樣、染色方式之比較差異

本篇研究為確保後續實驗結果之穩定可靠，一開始即尋求建立穩定之捺壓式細胞學採樣技術以及材料之標準化模式及建立穩定之兔眼輪部幹細胞缺損模式。在許多的研究報告中可以發現有許多不同的學者使用不同材料來進行細胞之採樣，例如使用塑膠碟(plastic disc) (Hershenfeld S *et al.*, 1981)或是玻片來進行採樣(Zaidman GW and Billingsley A, 1998)，而 Egbert 等人在 1977 年首次發表使用 Cellulose filter paper (Millipore®)來進行細胞的採樣染色並獲得良好的診斷結果，接著 Nelson 等人也在 1983 年發表使用 0.025μm 極細小孔徑之 Filter paper 進行採樣並也得到良好的結果(Nelson DJ *et al.*, 1983)，目前之研究顯示使用大孔徑之 Filter paper 在細胞採樣上可以獲得較多量的細胞以便觀察，而使用小孔徑濾紙則是在染色後對於細胞形態及較細部的表現有更好的呈現(Vadrevu VL *et al.*, 1994)，在本篇研究中也使用了大孔徑(3μm)以及小孔徑(0.45μm)兩種濾紙來進行比較，在相同的 PAS stain 下不論使用何種孔徑大小之濾紙在細胞採集量上皆可以獲得足夠分析觀察之細胞量而沒有顯著差異，但在細胞形態表現上則明顯可以看出小孔徑濾紙有較佳的影像表現及解析度，和先前的研究有相似之處，而目前來說 Millopore®仍然是在捺壓式細胞學上最普遍被接受使用的一項材料，在 1997 年 Thiel 等人利用特殊裝置 Biopore®來進行細胞採樣並獲得良好且大量的單層上皮細胞(如附圖十二) (Thiel MA *et al.*, 1997)，也漸漸開發出其他方式可以有效的進行細胞採樣，在本篇研究中並未使用到最小孔徑 0.025μm 之 filter paper 以及 Biopore®裝置，也許在使用上以及染色結果上可以有更佳的表現。

在實驗中 153 號實驗兔在第 21 天採樣染色結果下可以觀察到大量且多層次被撕取下來之上皮細胞，有可能與放置濾紙按壓使其貼附以及撕取時之力道有關，雖然大多數情況下以濾紙進行採樣時會取下約 1-3 層上皮細胞，但根據不同之力量角度有時會連同基底細胞(basal cell)也一同被移除，在本實驗中是以小鑷子夾

取濾紙放置於欲進行採樣處再用玻棒以滾動方式將濾紙來回壓附於欲採樣之眼表面處，之後再輕輕撕起，而 Nelson 等人為了避免因為不同的施力方式而引進了 Ophthalmodynamometer 的使用，希望能夠標準化在採樣時所施加的力量，首先是設定為每次採樣時施加約 40g 的壓力進行採樣(Nelson DJ, 1988 and Krezer KI *et al.*, 1997)，爾後則經過研究將壓力設定為 60g 為最適當的壓力(Martinez SL *et al.*, 1995)，較使用 40g 或是 80g 的壓力都來得好，可以獲得最多量的細胞。

在捺壓式細胞學染色方式上最早被發表以及目前最被廣泛使用之染色方式為 PAS stain (Egbert PR *et al.*, 1977 and Nelson DJ, 1988)，而 Papanicolau stain (PAP stain)則是慢慢被引進使用，Saini 等人在 1990 年則將 PAS 及 PAP stain 合併在一起使用(Saini JS *et al.*, 1990)，但目前較被廣泛應用之 double stain 為 Dr. Tseng 在 1985 年所發表使用之 PAS 合併 Gill's Papanicolau stain，可以在細胞核的染色上及細胞質或形態上的改變有較佳的表現，同時可以應用此染色方式於上皮鱗狀化生變化(squamous metaplasia)之界定以表示其細胞狀態(Tseng SCG, 1985)；在本篇研究中進行比較 PAS stain 以及 double stain 在健康兔捺壓式細胞學下採樣染色之結果比較，兩種染色方式都可以有相當良好的染色結果，在 PAS stain 之結果如同先前之報告，對於杯狀細胞以及角膜、結膜上皮細胞形態有良好的染色呈現並且可以清楚的觀察細胞之輪廓及細胞核狀態，而 double stain 則是同樣除了在杯狀細胞可以被清楚的染出以利於觀察 goblet cell density (GCD)之外，由於其特殊的染劑性質可以藉由在細胞質呈現不同之顏色以代表細胞病變或形態上之變化差異，對於疾病診斷上有相當重要的價值，然而在本篇研究中，單以 PAS stain 即可以提供相當有效清楚之細胞形態鑑別及杯狀細胞的染色，且 PAS stain 在操作上較為簡單快速方便，因此在後續實驗上才選用以 PAS stain 為主。

免疫螢光染色上，術後第七天 151、153 及 154 號實驗兔之 K3 在捺壓式細胞學的免疫螢光染色下有出現明顯的表現而疑似有不完全的角膜結膜化之情形，針對這個現象去探討，雖然目前 K3 以及 K12 被認定為角膜所特有的 Cytokeratin

並時常做為細胞標定的指標，但在 1992 年 Kurpakus 等人的報告中，牛結膜上皮細胞在體外的培養下會出現 K3 的表現而在 1994 年 Chen 等人的報告中則是表示在其實驗下培養之結膜上皮細胞並不會有 K12 之表現，而在 1997 年 Elder 等人的研究中指出在結膜的 basal cell 會有 K3 的表現，因此可以說明在結膜上皮細胞的分化上在未達末稍分化的前驅基底細胞時可能會有 K3 的表現，若是完全分化為結膜上皮細胞則不會表現出 K3，在本篇實驗中將眼輪部組織移除後，在術後七天外觀上已經可以看到眼表面有明顯結膜化之情形，但在免疫螢光染色下仍可以看到在 151、152 及 154 有 K3 之表現，因此有可能是有部份的結膜 basal cells 受到染色而表現出 K3，隨著角膜上皮細胞持續的重新生長下，後期所觀察到之 K3 表現則可能是混合角膜上皮細胞及結膜基底細胞所共同表現之現象。

第二節 眼輪部幹細胞缺損之病程演進及共軛焦顯微鏡下之細胞變化

根據本篇實驗之結果可以看出在眼外觀上，當眼輪部的幹細胞遭受到破壞或移除時則會失去原本幹細胞形成的屏障，使得結膜上皮細胞開始向角膜中央移行覆蓋原本的角膜區域，在術後 7 天內就可以檢測出於角膜中央有明顯的結膜細胞存在甚至是杯狀細胞的存在，但在經過約 14 天後殘存之角膜上皮會開始重新生長出現於角膜上，並持續生長取代結膜上皮細胞，依據受損程度不同以及個體細胞再生速度之差異，約在術後第 28 天至 93 天(1~3 個月)內可能可以恢復外觀上清澈之角膜狀態而不影響視野，但若是受損嚴重或個體差異而造成嚴重炎症反應使得大量炎症細胞浸潤，則可能永久性的造成角膜表面不平整及肉芽反應生成而影響正常視力，例如 153 號實驗兔之炎症反應以及新生血管一直較其他三隻實驗兔嚴重，在外觀上以及在共軛焦顯微鏡下始終都無法看到較為正常之淺層及基底角膜上皮細胞而持續有觀察到大量分節狀嗜中性球(segmented neutrophils)的浸潤堆積，除了可能因產生嚴重的新生血管現象及炎症反應造成大量免疫細胞堆積之外，也有可能是共軛焦顯微鏡所觀察的範圍不夠深，在本篇研究中活體共軛焦

顯微鏡之操作設定為每 2μm 進行一次記錄共 40 次，因此觀察深度為 80μm，而 153 號實驗兔之眼表浸潤堆積之肉芽組織可能厚度超過掃瞄的深度因此完全無法看到較為正常的角膜上皮細胞，也許將機器設定掃瞄範圍更深的部分有可能會看到較為正常的眼角膜細胞 形態。

在本實驗中以共軛焦顯微鏡進行了正常狀態下兔角膜上皮，發現了兔並不像人類有明顯之 intermediate epithelial cells 存在，其比較明顯的只有多角形具有明顯細胞核之 superficial epithelial cells 以及無核而呈現細胞邊緣緊密排列的 basal epithelial cells 等兩種細胞的存在，此和 Liang 等人所觀察到之情形相同(Liang H *et al.*, 2008)，而在術後 14 天到 28 天的檢查除了 153 號實驗兔因大量分節性嗜中性球浸潤而無法觀察到明顯之上皮細胞外，在其他三隻實驗兔皆可以觀察到出現明顯細胞核存在且變得較大之 basal epithelial cells，此項形態的差異在第 28 天外觀上已經大致恢復清澈之眼角膜下的情況下仍然可以被觀察到，根據角膜傷口癒合之機制過程，在傷口癒合時由眼輪部幹細胞向角膜中央所分生產生之細胞會成為角膜基底細胞並向表層持續分裂分化為正常多層次之淺層角膜上皮細胞，因此此時的基底細胞應是呈現一相當活躍之狀態進行細胞分裂以持續向淺層產生新的角膜上皮細胞，因而可以被觀察到呈現較大且有明顯細胞核之細胞形態，會持續進行直到多層次性淺層角膜上皮之結構重建完成後才會慢慢恢復為正常觀察下之基底細胞。

Takanashi 等人使用 HRTⅡ *in vivo* confocal microscope 針對眼輪部進行 Palisades of Volgt 之研究(Takanashi N *et al.*, 2009)，可以看到清楚的眼輪部上皮細胞形態，因此在未來進行眼輪部幹細胞缺損模式時可以先以共軛焦顯微鏡觀察眼輪部之上皮狀態以了解其形態及深度，可以更全面性移除完整之幹細胞，另一方面也可以觀察追蹤在癒合過程中眼輪部處之細胞形態變化

第三節 捺壓式細則學以及共軛焦顯微鏡在獸醫方面之應用及未來

在人類醫學上使用不同的染色方式下捺壓式細胞學有各種不同之使用方向，例如輔助診斷乾眼症病程、了解眼輪部幹細胞缺損下之變化、觀察長期配戴隱形眼鏡所造成之眼表病變、Vitamin A 缺乏引起之眼表症狀等等多項之功用，而在動物醫學方面 Bolzan 等人也在 2005 年發表在犬隻使用捺壓式細胞學進行正常眼表面上皮結膜細胞的採樣染色確立在小動物醫學上也可以有使用發展的空間，除了可以採取獲得包括角膜、結膜上皮之外，在許多犬及貓身上常見之免疫性眼科疾病，例如貓嗜伊紅性角膜炎(feline eosinophilic keratitis)以及犬結節肉芽腫狀鞏膜外角膜炎(nodular granulomatous episcleral keratitis，NGEK)等，皆非常需要快速方便的診斷工具以利於幫助確診並給予正確的治療，而捺壓式細胞學正好可以提供一項相當有力的診斷工具，對未來獸醫臨床上的應用相信有更大的幫助。

在幹細胞缺損情況下會失去角膜及結膜間的屏障而使得結膜上皮的侵入覆蓋於角膜表面造成角膜結膜化的情形，此時必須考慮進行上皮的括除手術清創(scraping surgery)以及配合幹細胞移植重建健康的眼角膜上皮並保有視力。在小動物眼科學上，因為免疫性角膜炎(immune-mediated keratitis, Panus)、細菌性角膜炎、貓壞死性角膜炎(feline corneal sequestration)或是嚴重乾眼症(keratoconjunctivitis sicca，KCS)等都有可能會產生嚴重眼表疾病伴隨新生血管的生成造成免疫細胞、肉芽及色素沉積的問題而影響視力，在這樣的病畜除了要針對病因進行診斷治療外，若是沉積物佔據大範圍的視軸並影響到視力則也可以考慮以外科手術的方式來進行淺層角膜切除術或是括除手術移除視軸上多餘的沉積物，待角膜上皮正常的癒合後則可以保有視力，在嚴重乾眼症時在眼部會有嚴重的細菌性角膜炎的發生，有可能會破壞眼輪部之幹細胞，但目前為止的報告並沒有針對這方面的研究證實在乾眼症下有出現角膜結膜化的情形，在未來的小動物眼科醫學上可以考慮嘗試以捺壓式細胞學確認犬隻乾眼症時眼表面鱗狀化生(squamous metaplasia)之嚴重程度以及是否有結膜上皮、杯狀細胞的侵入，再配合以適當的治療。

在本篇實驗結果可以發現儘管初期有出現角膜結膜化之情形，但由於此模式並非是一永久幹細胞缺損模式因此除非因為嚴重之角膜新生血管以及出現大量免疫細胞及肉芽沉積如 153 號實驗兔，否則大部分的角膜會由殘餘之幹細胞重新向角膜中央進行細胞分裂以及分化以產生新的健康角膜上皮並取代殘餘之幹細胞，在治療小動物深層角膜潰瘍時所採用的結膜瓣(conjunctival flap)修補方式,在傷口順利癒合後原本被縫合於角膜上之結膜細胞會慢慢被正常的角膜細胞所取代而恢復清澈，而在小動物醫學上為了修補角膜穿孔傷口或是深層之角膜潰瘍例如彈力層脫出(descemetocele)等問題時會使用結膜瓣移植來進行治療，在癒合後則會在修補處留下結膜上皮於修補處，底下的基質 stroma 則是經由眼輪部而來或是由結膜瓣所提供之血液循環合併進行avascular healing以及vascular healing，使 keratocytes 轉變為 fibroblasts 並同時合成 collagen、glycosaminglycans 以及 mucoprotein 等以利於合成非清澈性的基質，而在上皮部分則是會先經由幹細胞所新生之角膜上皮取代原本之結膜上皮細胞以形成新的上皮，但通常來說在手術部位會留下非清澈性的區域位在基質的部份，根據不同的年齡以及個體差異其復原時間也不同，有可能最終會留下小部稍微混濁的區域。

活體共軛焦式顯微鏡在 2007 年由 Kafarnik 等人已經率先引進使用在犬、貓以及禽類之眼角膜以期建立正常之角膜全厚度細胞形態之影像(Kafarnik C *et al.*, 2007)，未來在其他容易出現角膜性問題的物種例如馬是可以有更廣泛的使用空間，但在小動物醫學上由於病畜大部分無法以保定的方式進行檢查，因此時常必須要以在麻醉下之情況下進行檢查，也因此大大的增加了使用的限制，然而對於患有嚴重角膜病變如壞死性角膜炎、角膜內皮功能不全症(endothelium dystrophy)、角膜基質膿瘍(corneal stromal abscess)、免疫性角膜炎(immune-mediated keratitis)、泡沫性角膜病變(bullous keratopathy)等有必要了解角膜本身細胞形態變化以及深度狀態的病情時即可以考慮在手術治療當日前先安排檢查，如此可以得到最即時的資訊以利於配合進行手術；除此之外在針對黴菌

性角膜炎上的使用，由於黴菌性感染的確診一直是一項相當困難且耗時的工作，可能必須進行多次的採樣並進行培養以確認，而利用共軛焦顯微鏡之檢查在一次麻醉(或是鎮靜)下的檢查即可獲得相當有用的資訊，雖然有學者認為共軛焦顯微鏡尚不適合做為標準單一的黴菌性角膜炎診斷工具(Erie JC *et al.*, 2009)，但其可以提供一快速的掃瞄式工具以確定在角膜上皮以及深層基質中是否有菌絲的存在被觀察到而利於診斷，同時也可以在進行一段時間的治療後再度接受檢查以確定是否已經獲得根治，在臨床應用上有相當重要的價值。

第六章 結論

在眼科的應用上除了較傳統式的裂隙燈(slit lamp biomicroscope)以及螢光染色等工具外，有時光靠肉眼進行診斷是不足的，細微的細胞變化對於疾病演進以及診斷有越來越重要的趨勢，本篇研究所使用的捺壓式細胞學以及活體共軛焦顯微鏡正是可以提供如此相當快速方便且非侵入式的檢查，不僅可以做為診斷參考之依據且對於術後之評估追蹤也都可提供相當具有臨床意義的資訊，對於疾病的初步診斷可以考慮先進行捺壓式細胞學以獲得初步診斷，如需進一步的細胞狀態確認，則可以考慮麻醉下進行共軛焦顯微鏡檢查後，再進行手術或適當的治療。此兩項技術在人醫已經是越來越普遍被使用，但礙於經費以及在動物需鎮靜麻醉的缺點上目前在獸醫方面尚沒有廣泛的研究及使用，期許在未來可以引進此兩項技術提供更全面快速的診斷應用工具。

參考文獻

1. Adams AD. 1979. The morphology of human conjunctival mucus. *Arch Ophthalmol* 97:730-734.
2. Bolzan AA, Brunelli ATJ, Castro MB, Souza MA, Souza JL, Laus JL. 2005. Conjunctival impression cytology in dogs. *Vet Ophthmol* 8(6):401-405.
3. Chen WYW, Mui MM, Kao WWY, Liu CY, Tseng SCG. 1994. Conjunctival epithelial cells do not transdifferentiate in organotypic cultures: expression of K 12 is restricted to corneal epithelium. *Curr Eye Res* 13:765-768.
4. Chifflet S, Hernandez JA, Grasso S. 2005. A possible role for membrane depolarization in epithelial wound healing. *Am J Physiol Cell Physiol* 288:C1420-1430
5. Collin HB, Anderson JA, Richard NR, and Binder PS. 1995. In vitro model for corneal wound healing; organ-cultured human corneas. *Curr Eye Res* 14:331-339.
6. Coster DL, Aggarwal RK, Williams KA. 1995. Surgical management of ocular surface disorders using conjunctival and stem cells allografts. *Br J Ophthalmol* 79:977-982.
7. Das S, Samant M, Garg P, Vaddavalli PK, Vemuganti GK. 2009. Role of confocal microscopy in deep fungal keratitis. *Cornea* 28:11-13.
8. Donisi MP, Roma P, Fasolo A, BSc, Ponzin D. 2003. Analysis of limbal stem cell deficiency by corneal impression cytology. *Cornea* 22(6):533-538.
9. Dua HS, Gomes JAP, Singh A. 1994. Corneal epithelial wound healing. *Br J Ophthalmol* 78:401-408.
10. Dua HS, Joseph A, Shanmuganathan VA, Jones RE. 2003. Stem cell differentiation and the effects of deficiency. *Eye* 17:877-885.

11. Dua HS, Saini JS, Azuara-Blanco A, Gupta P. 2000. Limbal stem cell deficiency: concept, aetiology, clinical presentation, diagnosis and management. *Indian J Ophthalmol* 48(2):83-92.

12. Egbert PR, Lauber S, Maurice DM. 1977. A simple conjunctival biopsy. *Am J Ophthalmol* 84:798-801.

13. Elder MJ, Hiscott P, Dart JKG. 1997. Intermediate filament expression by normal and diseased corneal epithelium. *Hum Pathol* 28:1348-1354.

14. Erie JC, McLaren JW, Patel SV. 2009. Confocal microscopy in ophthalmology. *Am J Ophthalmol.* 148:639-646.

15. Franke WW. 1987. Nuclear lamins and cytoplasmic intermediate filament proteins: a growing multigene family. *Cell* 48:3-4.

16. Hatzfeld M, Franke WW. 1985. Pair formation and promiscuity of cytokeratins: formation in vitro of heterotypic complexes and intermediate-sizes filaments by homologous and heterologous recombinations of purified polypeptides. *J Cell Biol* 101:1826-1846.

17. Hatzfeld M, Webber K. 1990. The coiled coil of in vitro assembled keratin filaments is a heterodimer of type Ⅰ and type Ⅱ keratins; use of site-specific mutagenesis and recombinant protein expression. *J Cell Biol* 110:1199-1210.

18. Hermann H, Aebi U. 1998. Structure, assembly, and dynamics of intermediate filaments. In: Hermann H, Harris JR (Eds). Intermediate Filaments. Subcellular Biochemistry, Vol. 31. Plenum Press, New York, pp. 319-362.

19. Hershenfeld S, Kazdan JJ, Mancer K, Feugas P, Basu PK, Avaria M. 1981. Impression cytology in conjunctivitis. *Can J Ophthalmol* 16:76-78.

20. Huang AJW, Tseng SCG. 1991. Corneal epithelial wound healing in the absence of limbal epithelium. *Invest Ophthalmol Vis Sci* 32:96-105.

21. Kafarnik C, Fritsche J, Reese S. 2007. *In vivo* confocal microscopy in the normal corneas of cats, dogs and birds. *Vet Ophthal.* 10(4):222-230.

22. Kao WWY, Liu CY, Converse RI, Shiraushi A, Kao CWC, Ishizaki M, Doetschman T, Duffy J. 1996. Keratin 12-deficient mice have fragile corneal epithelia. *Invest Ophthalmol Vis Sci* 37:2572-2584.

23. Kasper M, Moll R, Stosiek P, Karsten U. 1988. Patterns of cytokeratin and vimentin expression in the human eye. *Histochemistry* 89:369-377.

24. Kenyon KR, Bulusoglu G, Ziske JD. 1990. Clinical pathologic correlations of limbal autograft transplantation. *Am J Ophthalmol* 31:1-12.

25. Kenyon KR, Tseng SCG. 1989. Limbal autograft transplantation for ocular surface disorders. *Ophthalmology* 96:709-723.

26. Kim EC, Choi JS, Joo K. 2009. A comparison of vitamin A and cyclosporine A 0.05% eye drops for treatment od dry eye syndrome. *Am J Ophthalmol* 147:206-213.

27. Kim JC, Tseng SCG. 1995. Transplantation of preserved human amniotic membrane for surface reconstruction in severely damaged rabbit cornea. *Cornea* 14:439-449.

28. Kivela T, Uusitalo M. 1998. Structure, Development and function of cytoskeletal elements in non-neuronal cells of the human eye. *Progress in Retinal and Eye Research* 17(3):385-428.

29. Krenzer KI, Freddo TF. 1997. Cytokeratin expression in normal human bulbar conjunctiva obtained by impression cytology. *Invest Ophthalmol Vis Sci* 38:142-152.

30. Kurpakus MA, StoK EL, Jones JCR. 1992. The role of the basement membrane in differential expression of keratin polypeptides in epithelial cells. *Dev Biol*

150:243-255.

31. Lauweryns B, vanden Oord JJ, Misotten L. 1993 The transitional zone between limbus and peripheral cornea. An immunohistochemical study. *Invest Ophthalmol Vis Sci* 34:1991-1999.

32. Lazardes E. 1980 Intermediate filaments as mechanical integrators of cellular space. *Nature* 283:249-256.

33. Liang H, Baudouin C, Pauly A, Brignole-Baudouin F. 2008. Conjunctival and corneal reactions in rabbits following short- and repeated exposure to preservative-free tafluprost, commercially available latanoprost and 0.02% benzalkonium chloride. *Br J Ophthalmol* 92:1275-1282.

34. Lopez-Garcia JS, Rivas L, Garcia-Lozano I. 2006. Corneal epithelium squamous metaplasia determination as diagnostic factor in limbal drficiency. *Arch Soc Esp Oftalmol* 81:281-288.

35. Lu L, Reinach PS, Kao WW. 2001. Corneal epithelial wound healing. *Exp Biol Med* (Maywood) 226:653-664.

36. Mamer K. 1980. Snake-like appearance of nuclear chromatin in conjunctival epithelial cells from patients with keratoconjunctivitis sicca. *Acta Ophthalmol (Copenh)* 58:849-853.

37. Martinez AJ, Mills MB, Jaceldo KB, Tio FO, Aigbivbalu IB, HilsenbeK SB, Yee RW. 1995. Standardization of conjunctival impression cytology. *Cornea* 14:512-522.

38. Maskin SL, Bode DD. 1986. Electron microscopy of impression-acquired conjunctival epithelial cells. *Ophthalmology* 93:1518-1523.

39. Mathers WD, Sutphin JE, Folberg R et al.. 1996. Outbreak of keratitis presumed to be caused by Acanthamoeba. *Am J Ophthalmol* 121:129-142.

40. McLaren JW, Nau CB, Eric JC, Bourne WM. 2004. Corneal thickness measurements by using confocal microscopy, ultrasound, and scanning slit methods. *Am J Ophthalmol* 137:1011-1020.

41. Meridano MD, Costa J, Canals M, Potau JM, Ruano D. 2002. A comparative study of bowman's layer in some mammals: Relationships with other constituent corneal structures. *Eur J Anat.* 6(3):133-139.

42. Moll R, Franke WW, Schiller DL, Geiger B, Krepler R. 1982. The catalog of human cytokeratins: patterns of expression in normal epithelia, tumors and cultured cells. *Cell* 31:11-24.

43. Moll R, Pitz S. 2002. Intermediate-filament expression in ocular tissue. *Progress in Retinal and Eye Research* 21:241-262.

44. Moll R, Pitz S, Levy R, Weikel W, Franke WW, Czernobilsky B. 1991. Complexity of expression of intermediate filament proteins, including glial fibrillary protein, in endometrial and ovarian adenocarcinomas. *Hum Pathol.* 22:989-1001.

45. Nakamura M, Nishida T. 1999. Differential effects of epidermal growth factor and interleukin 6 on corneal epithelial cells and vascular endothelial cells. *Cornea* 18:452-458.

46. Nelson DJ. 1988. Impression cytology. *Cornea* 7:71-81.

47. Nelson DJ, Havender VR, Cameron JD. 1983. Cellulose acetate impression of the ocular surface. Dry eye states. *Arch Ophthalmol* 101:1869-1872.

48. Nolan GR, Hirst LW, Wright RG, et al.. 1994. Application of impression cytology to the diagnosis of conjunctival neoplasm. *Diagn Cytopathol* 11:246-249.

49. Osborn M, Weber K. 1989. Current communications in molecular biology:

cytoskeletal proteins in tumor diagnosis. Cold Spring Harbor Laboratory, Cold Spring Harbor, New York.

50. Pfister RR. 1994. Corneal stem cell disease: conceps, categorization, and treatment by auto and homotransplantations of limbal stem cells. *CLAO J* 20:64-72.

51. Pitz S, Moll R. 2002. Intermediate-filament expression in ocular tissue. *Progress in Retinal and Eye Research* 21:241-262.

52. Revoltella RP, Papini S, Rosellini A, Michelini M. 2007. Epithelial stem cells of the eye surface. *Cell Prolif* 40:445-461.

53. Rodriquez AE, Rodriquez-Prats JL, Hamdi IM, Galal A, Awaddalla M, Alio JL. 2007.Comparison of goblet cell density after femtosecond laser and mechanical microkeratome in lasik. *Invest Ophthalmol Vis Sci* 48:2570-2575.

54. Saini JS, Rajwanshi A, Dhar S. 1990. Clinicopathological correlation of hard contact lens related changes in tarsal conjunctiva by impression cytology. *Acta Ophthalmol (Copenh)* 68:65-70.

55. Schermer A, Galvin S, Sun TT. 1986. Differentiation-related expression of a major 64k corneal keratin in vivo and in culture suggests limbal location of corneal epithelial stem cells. *J Cell Biol* 103:51-62.

56. Singh R, Joseph A, Umapathy T, et al.. 2005. Impression cytology of the ocular surface. *Br J Ophthalmol* 89:1655-1659.

57. Steinert PM, Roop DR. 1988 Molecular and cellular biology of intermediate filaments. *Annu Rev Biochem* 57:593-625.

58. Takahashi N, Chikama T, Yanai R, Nishida T. 2009. Structure of the corneal limbus detedted by laser scanning confocal biomicroscopy as related to the palisades of vogt detected by slit lamp microscopy. *Jpn J Ophthalmol*

53:199-203.

59. Thiel MA, Bossart W, Bernauer W. 1997. Improved impression cytology techniques for the immunopathological diagnosis of superficial viral infections. *Br J Ophthalmol* 81:984-988.

60. Tole D, MKelvie, Daniel M. 2001. Reliability of impression cytology for the diagnosis of ocular surface squamous neoplasia employing the biopore membrane. *Br J Ophthalmol* 85-154-158.

61. Tseng SCG. 1985. Staging of conjunctival squamous metaplasia by impression cytology. *Ophthalmology* 92:728-733.

62. Tseng SCG. 1989. Concept and application of limbal stem cells. *Eye* 57:201-209.

63. Tseng SCG, Prabhasawat P, Barton K, Gray T, Meller D. 1995. Amniotic membrane transplantation with or without limbal allografts for severe ocular surface disorders. *Ophthalmology* 102:1486-1496.

64. Vadrevu VL, Fullard RJ. 1994. Enhancements to the conjunctival impression cytology technique and examples of application in a clinic-biochemical study of dry eye. *CLAO J* 20:59-63.

65. Zaidman GW, Billingsley A. 1998. Corneal impression test for the diagnosis of acute rabies encephalitis. *Ophthalmology* 105:249-251.

附表

Immunohistochemistry

步驟	solution	time
pre	組織切片存放於-80℃	
1	室溫回溫	30 min
2	Acetone (store at -20℃)	5 min
3	Air dry(於抽風櫥內)	30 min
4	PBS wash	
5	Blocking in NGS blocking buffer (RT)	1hr
6	Air dry (check stain area)	
7	Primary antibody , 4℃	overnight
8	Soak in PBS (wash)	3-5 min/3 times
9	Secondary antibody (RT)	1hr
10	Soak in PBS (wash)	3-5 min/3 times
11	PI stain (1:10,000)	10 min
12	Soak in PBS (wash)	3-5 min/3 times
13	Mounting solution 封片	
14	儲存於-20℃	

表一 免疫組織化學染色

於實驗兔犧牲後取下眼求並修剪取下包含角膜以及眼輪部組織樣本，之後進行冷凍包埋保存，待冷凍完全後進行約 8μm 厚度切片，染色之步驟則如上表所示，染色完畢後以鋁箔紙包覆保存，使用螢光顯微鏡 Eclipse E800 Nikon Microscope 搭配 VFM Epi-Fluorescence Attachment (Nikon, Melville, NY)及 Spot Digital Camera and Spot version 1.1 CE software (Diagnostic Instruments, Sterling Heights, MI)進行觀察記錄。

Periodic acid-Schiff-hematoxylin stain(PAS stain)

	solution	time
pre	95% alcohol	
1	Periodic Acid solution	2 min
2	distilled water	10 dips x2
3	Schiff's reagent	2 min
4	water	10 dips x2
5	$Na_2S_2O_5$ 0.5%	2 min
6	water	10 dips x2
7	Hematoxyline	40s
8	water	10 dips x2
9	0.5% HCL	10s
10	water	10 dips x2
11	distilled water	30 s
12	50%ALC	30 s
13	70%ALC	30 s
14	95%ALC	30 s
23	non-xylene	5 min
24	non-xylene	5 min

表二 過碘酸染色 Periodic acid-Schiff-hematoxylin stain (PAS stain)步驟流程

將採得細胞之濾紙先泡入 95% alcohol 內進行固定，之後於實驗室取出依照上述步驟進行染色以及脫水的過程，蘇木素由於顏色容易過深因此要使用稀釋過後的鹽酸進行去色，之後再以酒精進行脫水，需特別注意脫水後之濾紙會變得特別的脆，在操作過程中容易出現碎裂的情形，因此在最後進行封片前的操作需要特別謹慎小心。

Periodic acid-Schiff-hematoxylin stain (PAS stain) combined with Papanicolaou stain (PAP stain)

步驟	solution	time
pre	95% alcohol	
1	Periodic Acid solution	2 min
2	distilled water	10 dips x2
3	Schiff's reagent	2 min
4	water	10 dips x2
5	$Na_2S_2O_5$ 0.5%	2 min
6	water	10 dips x2
7	distilled water	30 s
8	50%ALC	30 s
9	70%ALC	30 s
10	95%ALC	保存送至檢驗部進行 PAP stain

11	95%ALC	30 s
12	70%ALC	30 s
13	50%ALC	30 s
14	water	1 min
15	hematoxyline	1 min 30s
16	water	5 min
17	0.5% HCl	10s
18	water	1 min
19	distilled water	30 s
20	50%ALC	30 s
21	70%ALC	30 s
22	95%ALC	30 s
23	OG-6	2 min
24	95%ALC	30 s
25	95%ALC	30 s
26	95%ALC	30 s
27	EA-50	3 min
28	95%ALC	30 s
29	95%ALC	30 s
30	95%ALC	30 s
31	100%ALC	1 min
32	100%ALC	1 min
33	100%ALC	1 min
34	non-xylene	5 min
35	non-xylene	5 min
36	non-xylene	

表三、過碘酸合併柏式染色 Periodic acid-Schiff-hematoxylin stain (PAS stain) combined with Papanicolaou stain (PAP stain)流程(接上頁)

首先將採樣後之濾紙放入 95% alcohol 進行固定，然後照步驟 1-10 進行 PAS 部分的染色，之後再將濾紙浸在 95% alcohol 內進行保存後，送至醫學檢驗部進行 PAP 染色,染色步驟如上圖步驟 11-36，使用的染色機器為 Automatic slide stainer Tissue-TEK DRS-2000 Sakura。

Impression cytology & immunostaining protocol

步驟	solution	time
pre	store in 95% alcohol (4℃)	
1	70% alcohol	30 s
2	50% alcohol	30 s
3	Soak in PBS in 24 well	3-5 min /twice
4	NGS Blocking	1 hr
5	Primary antibody 100 μl (4℃)	overnight
6	Soak in PBS(wash)	3-5 min twice
7	Secondary antibody 100 μl (RT)	1hr
8	Soak in PBS(wash)	3-5 min twice
9	PI stain (1:10,000)	30 s
10	Soak in PBS(wash)	3-5 min twice
11	mounting solution	

表四、捺壓式細胞學(Impression cytology, IC)免疫螢光染色步驟

將取得樣本之濾紙同樣先浸入 95% alcohol 內進行固定，依照上述步驟進行水合(rehydration)及一抗及二抗染色過程，最後再以 propidium iodide (PI)進行核螢光染色，封片保存後以鋁箔紙包覆運送保存進行觀察記錄。

免疫螢光染色使用之材料

	1st Ab	2nd Ab
K3	anti-Keratin K3/K76, **mouse** monoclonal, clone AE5. Progen, Cat# 61807	Fluorescein anti-mouse IgG (H+L), made in horse. Vector, Cat# FI-2000
K4	anti-human cytokeratin 4, **mouse** monoclonal, clone 6B10. Novocastra, Cat# NCL-CK4	Fluorescein anti-mouse IgG (H+L), made in horse. Vector, Cat# FI-2000
K12	anti-human cytokeratin 12 (L-20), **goat** polyclonal. Santa cruz, Cat# sc-17099	affinity Purified Chicken anti-Goat IgG h+l, FITC Conjugated. ICL Lab, Cat# CGHL-50FX809015
K13	anti-human cytokeratin 13, **mouse** monoclonal, clone KS-1A3. Novocastra, Cat# NCL-CK13	Fluorescein anti-mouse IgG (H+L), made in horse. Vector, Cat# FI-2000

表五、免疫螢光染色使用之材料

包括免疫螢光組織切片染色以及捺壓式細胞學進行之免疫螢光染色均按照上述表內材料進行螢光染色標定。

附圖

A

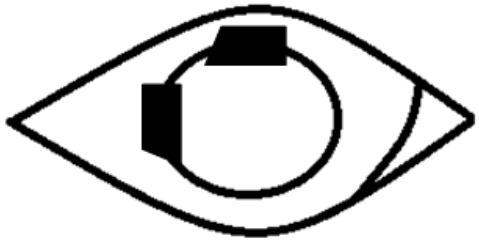

B

附圖一：捺壓式細胞學檢查(Impression cytology)示意圖。

進行捺壓式細胞學前先將濾紙修剪為梯形狀，本篇研究使用之剪裁為上底 8 公釐，下底 10 公釐。

圖 A：如圖所示在健康實驗兔建立捺壓式細胞學動物模式採樣，將濾紙放置在眼輪部區以同時取得角膜以及結膜上皮細胞，再將新鮮取得細胞之濾紙放入 95% Alcohol 內進行固定，之後準備進行進一步之染色。

圖 B：所示之位置放置於眼角膜中央進行採樣取得細胞，再將新鮮取得細胞之濾紙放入 95% Alcohol 內進行固定，之後準備進行進一步之染色，採樣時若一次取超過一片以上，則如下圖所示之方式，盡可能不在角膜上相同之位置進行採樣以避免相同位置重覆採樣採到較深層之細胞。

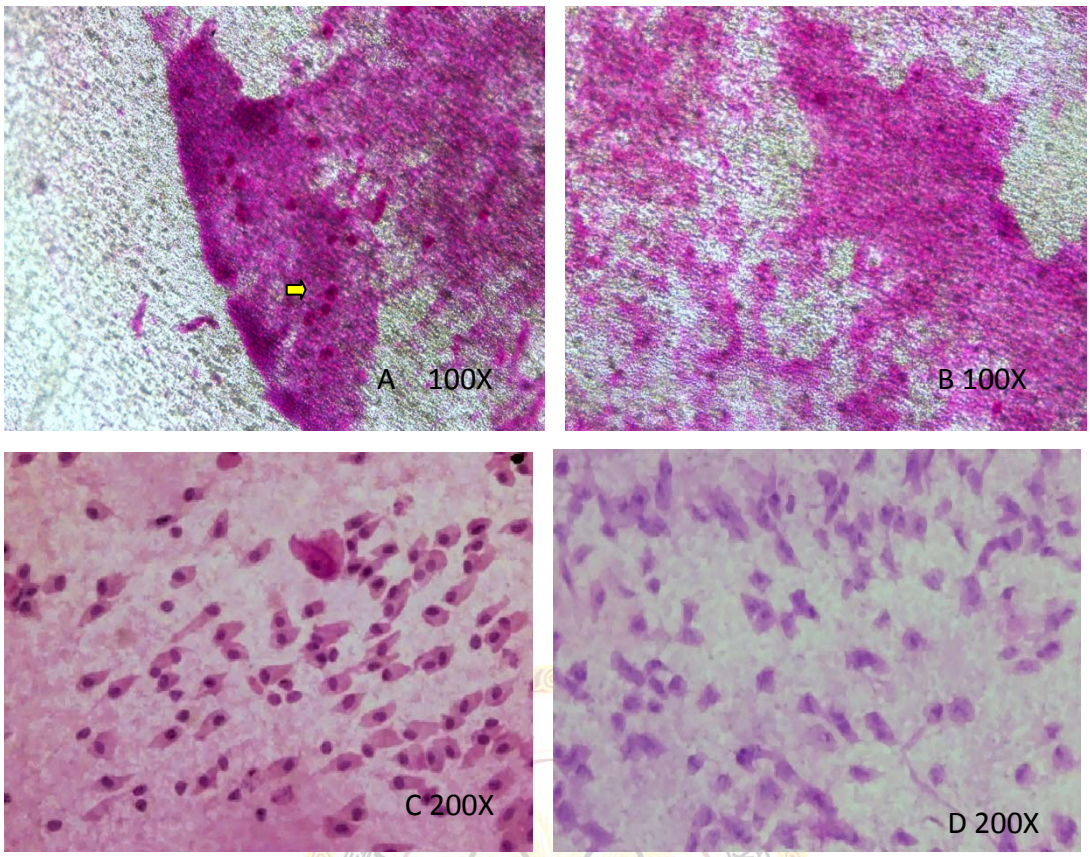

附圖二、大孔徑濾紙與小孔徑濾紙之比較

上列兩圖(圖 A、圖 B)為大孔徑(3μm)濾紙進行採樣及過碘酸染色(PAS stain)之結果，可以看出在染色後可以觀察出採樣之細胞數以及不同之細胞種類(黃色箭頭所指的為杯狀細胞)，但對於較詳細的細胞呈像較不清楚，且背景較清晰度較差，無法清楚提供和細胞輪廓之清楚對比；下圖(圖 C、圖 D)為使用小孔徑濾紙進行過碘酸染色之結果，可以觀察到相較於上列圖像中則小孔徑濾紙較可以清楚表現出明顯之細胞核及細胞質不同顏色及單一細胞清楚之輪廓。

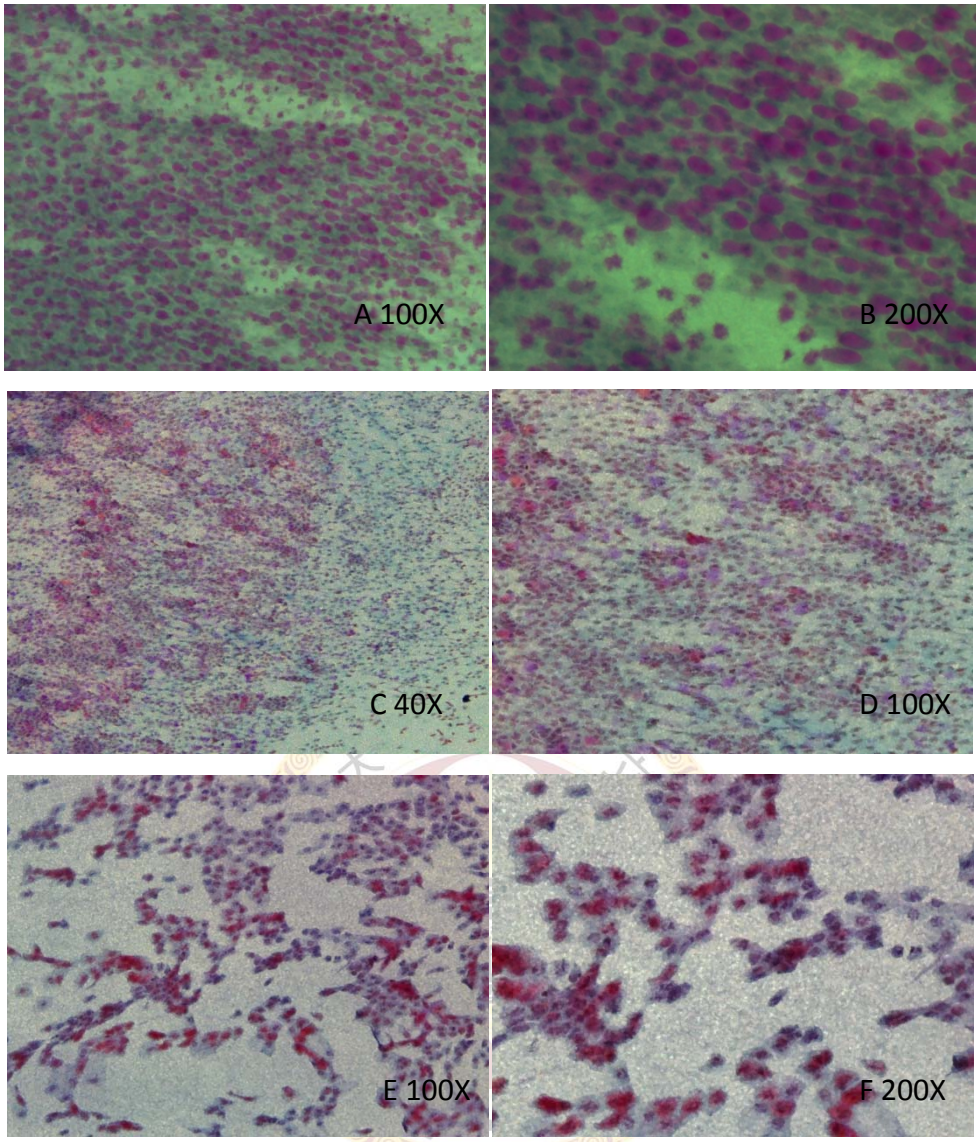

附圖三、過碘酸染色(PAS stain)與過碘酸及柏式混合染色(PAS combined PAP stain)之比較

圖 A、B 為 PAS stain 之結果， 可以清楚分辨出細胞形態及輪廓；圖 C、D、E、F 皆為 PAS combined PAP stain 之結果，在細胞數及細胞輪廓上都可以清楚的表現，由於以上進行採樣之實驗兔皆為正常健康沒有出現 squamous metaplasia 之現像，因此在細胞核、質顏色上皆屬於正常，而在兩種染色比較下在對於細胞形態及輪廓表現下皆可以表現出良好的辨識度，但由於 PAS combined PAP stain 在步驟程序上較為費時繁複，因此在後續本篇研究中將採用過碘酸染色 PAS stain 為主。

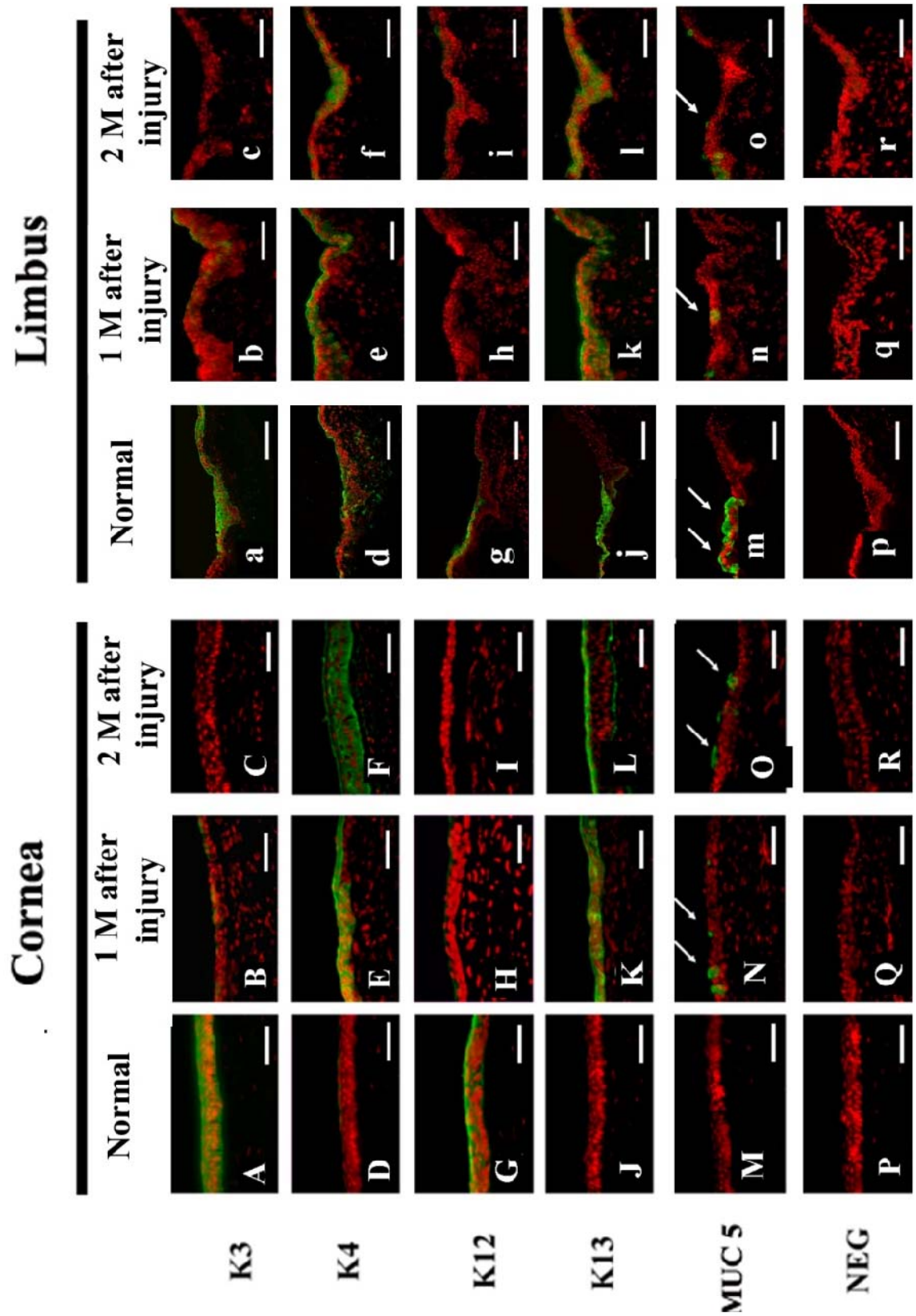

附圖四、兔角膜眼輪部物理性傷害癒合過程中免疫組織螢光染色之結果

以外科方式進行淺層角膜切除術環狀移除包含眼輪部向內 2mm 及向外 3mm

的角膜、眼輪部幹細胞及結膜組織，在術後一個月及二個月的追蹤發現，在角膜以及眼輪部兩個區域可以看到 K4、K13 以及 MUC5 的表現而沒有觀察到 K3 以及 K12 之表現，證明在此動物模式下成功的造成眼輪部幹細胞缺損並出現了角膜結膜化之現象。M 表示一個月的時間。在所有照片中綠色代表 K3、K4、K12、K13 或是 MUC5 的染色結果，紅色則表示進行細胞核的 PI counterstaining，而位於圖 N、O、n、o 中的白色箭頭是表示 MUC5 染色的表現，代表於角膜表面出現了杯狀細胞移行的結果。NEG 為陰性控制組。此圖之 scale bar 為 100μm。

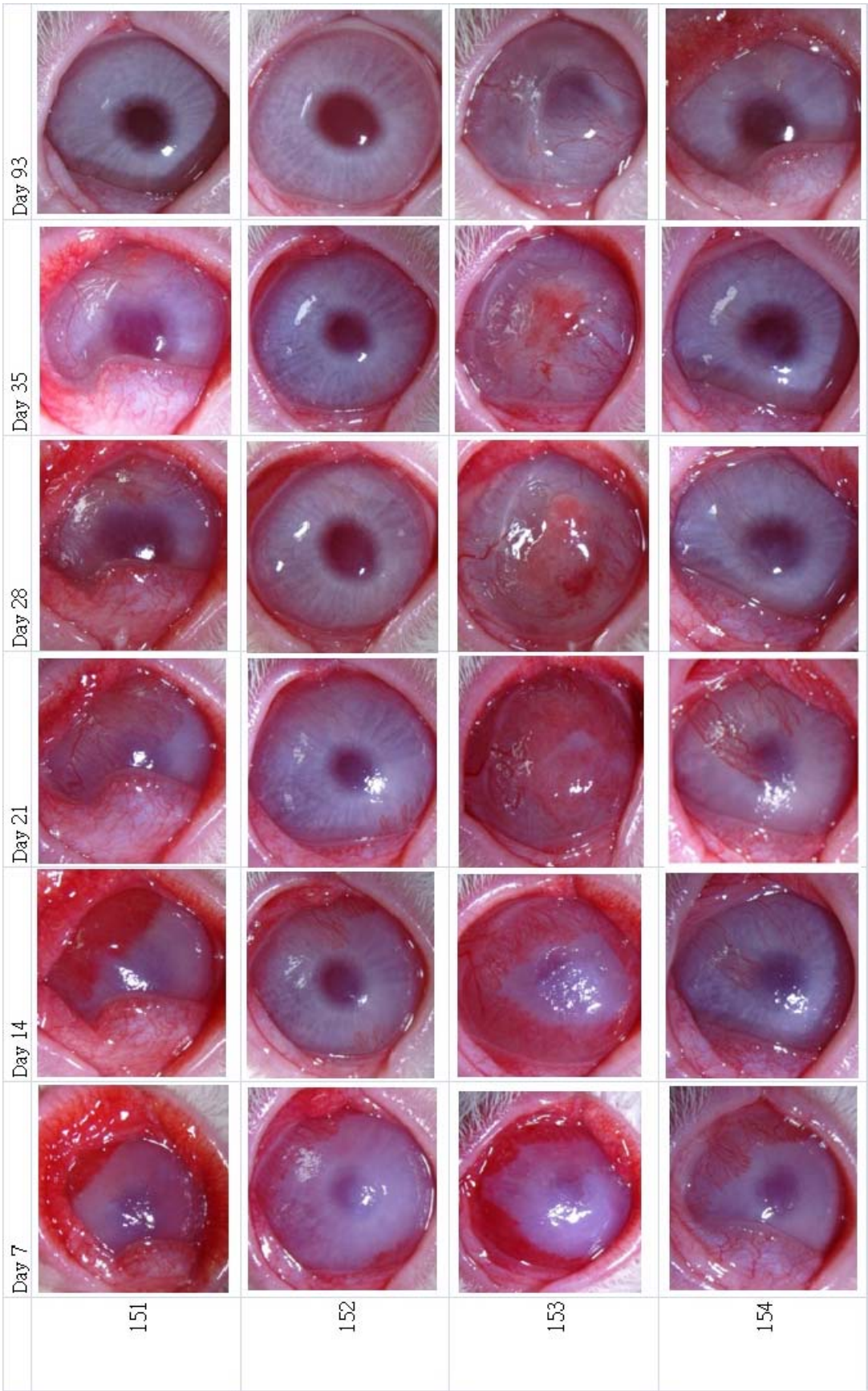

附圖五、兔眼輪部幹細胞缺損膜式之外眼照進程

由上圖可以觀察到在術後 7 天時四隻實驗兔之眼表面外觀皆可以觀察到不

平整的眼表面、嚴重角膜水腫、周圍血管新生(Neovascularization，NV)的現象，這樣的情形在第 14 天及 21 天時仍可被觀察到,但角膜水腫及 NV 的範圍有漸漸改善；在第 28 天時 151 及 153 仍有較明顯 NV 及角膜水腫之區域，且 153 表面有肉芽生成的現象，而 152 及 154 則已可以觀察到清徹的角膜範圍且只剩下非常少的 NV 範圍；而在後續追蹤至術後 35 天及 93 天時，152 及 154 之眼表面角膜幾已恢復平滑清澈之表面，除 153 表面仍持續肉芽存在之情形外，151 及 153 在眼表 NV 範圍也大幅減少，151、152 及 154 之角膜範圍皆恢復清澈。

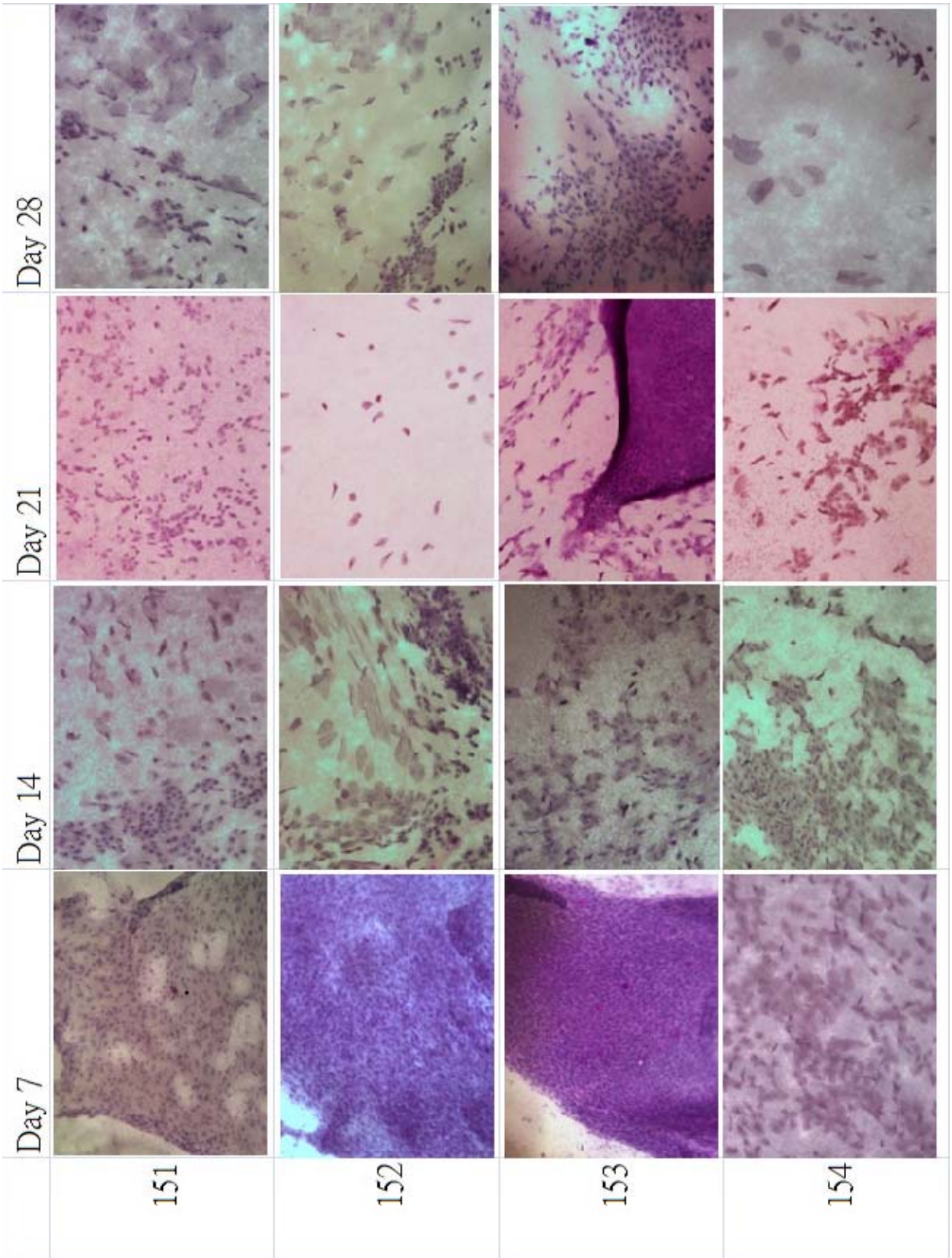

附圖六、兔眼輪部幹細胞缺損膜式之捺壓式細胞學(過碘酸染色，PAS stain，100X)
在術後七天角膜採樣染色下皆可以看到大量結膜上皮細胞，其中 151 及 153

還可觀察到杯狀細胞 (goblet cell,黃色箭頭所指)；而在第 14 天及第 21 天時則可以看到類似結膜上皮型態的細胞漸漸減少而部分類似角膜麟狀上皮的細胞開始出現，顯示角膜上皮可能已經重新恢復生長；而在第 28 天時除了 153 可以看到仍然是以較多的類似結膜上皮型態的細胞為主之外，其餘 151、152 及 154 都可以明顯看到類似結膜上皮型態的細胞減少以及類似角膜鱗狀上皮的細胞增加，顯示角膜細胞上皮化可能正持續進行當中。

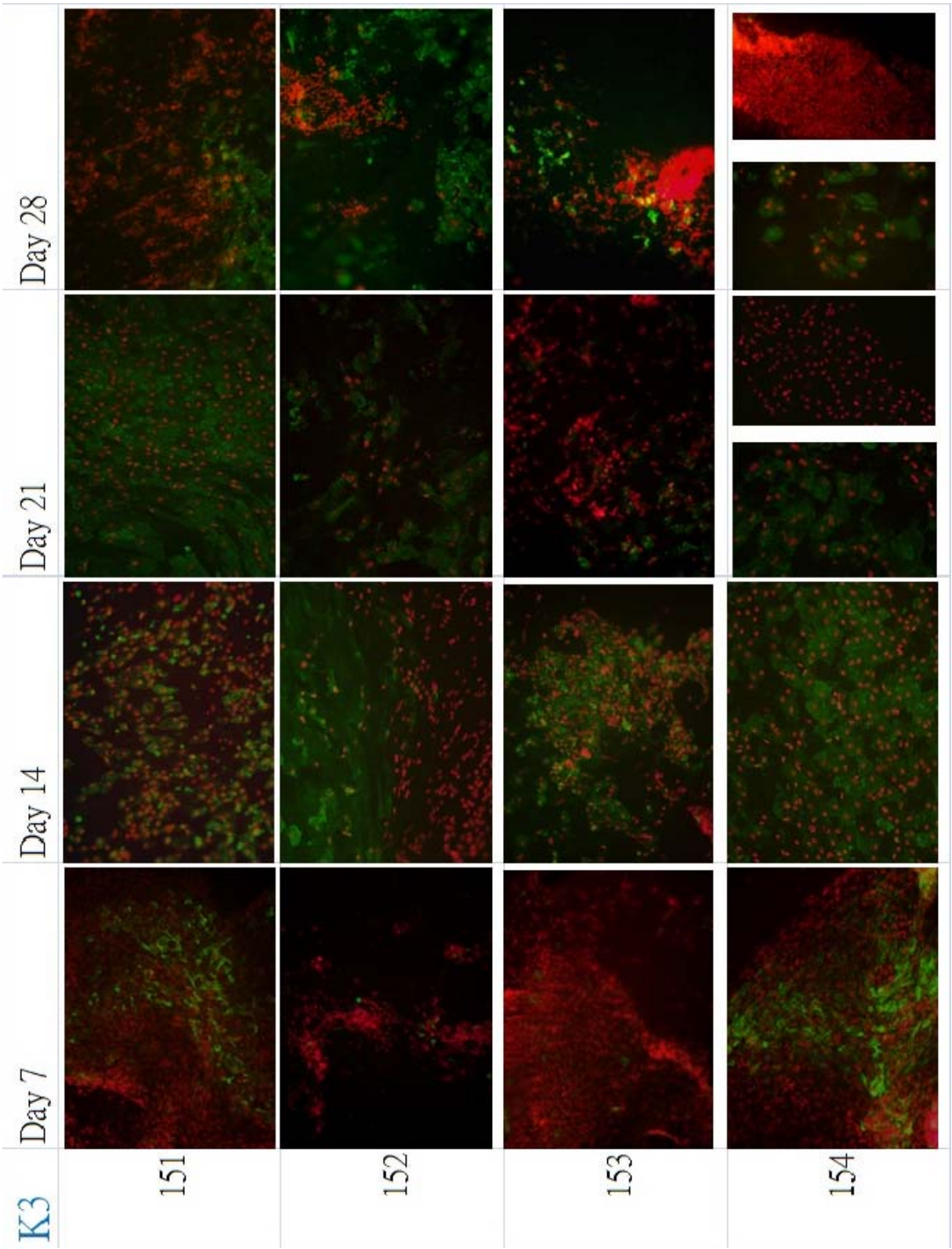

附圖七、捺壓式細胞學免疫螢光染色(在所有照片中綠色代表 K3、K4 之表現)

Cytokeratin K3：術後 7 天的表現皆為減少或幾乎沒有，只有在 151 及 154 有稍微明顯的表現，顯示此模式下有將大部分角膜上皮細胞移除，而在術後第 14 及第 21 天時則可以看到 K3 的表現有明顯增加範圍

的現象，只有少部分區域沒有出現表現，顯示角膜細胞的增生及重新上皮化在持續進行，而在第 28 天時則可以明顯看到四隻實驗兔皆有 K3 表現，顯示角膜細胞已經重新生長並分佈於眼表面，但在 154 則仍可以看到有部分的區域沒有明顯 K3 表現(154 的第 21 天及第 28 天之圖片為表示在顯微鏡下可以看到有明顯不同表現的區域因此分別表示)。

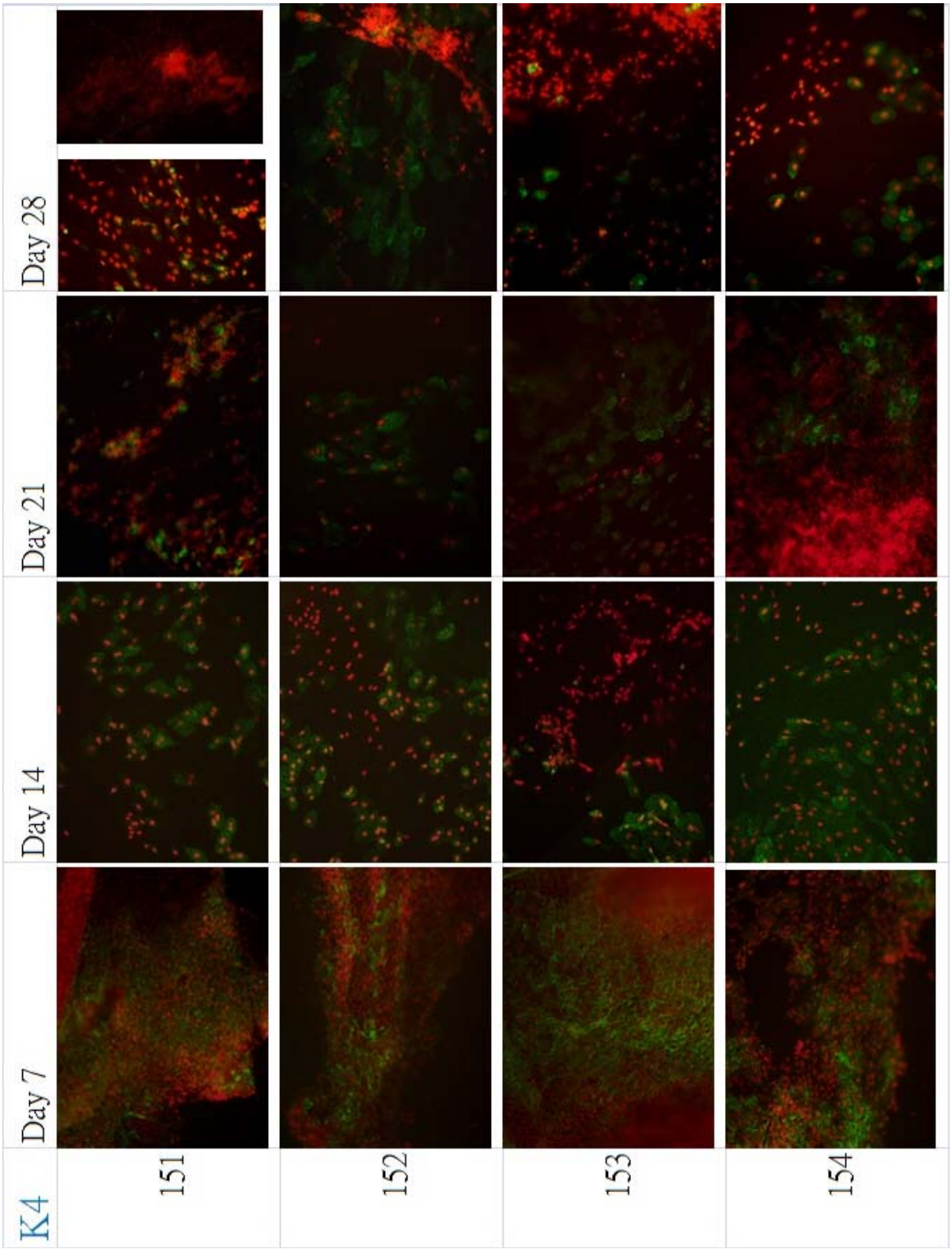

(接上頁)

Cytokeratin K4：於術後 7 天可以看到有明顯的大範圍 K4 表現，顯示術後因眼輪部幹細胞缺損因此眼表面有明顯角膜結膜化之情形，而在接下來的第 14 天及第 21 天時都可以看到雖然 K4 仍持續表現但表現範圍有減少趨勢，顯示結膜上皮細胞有漸漸減少的情形，而在第

28 天時 151 已只剩下非常少量的 K4 表現，而 152-154 也僅剩下較為零星的表現而較少大範圍全面性的表現，顯示隨著時間變化結膜細胞所覆蓋的範圍會逐漸減少。

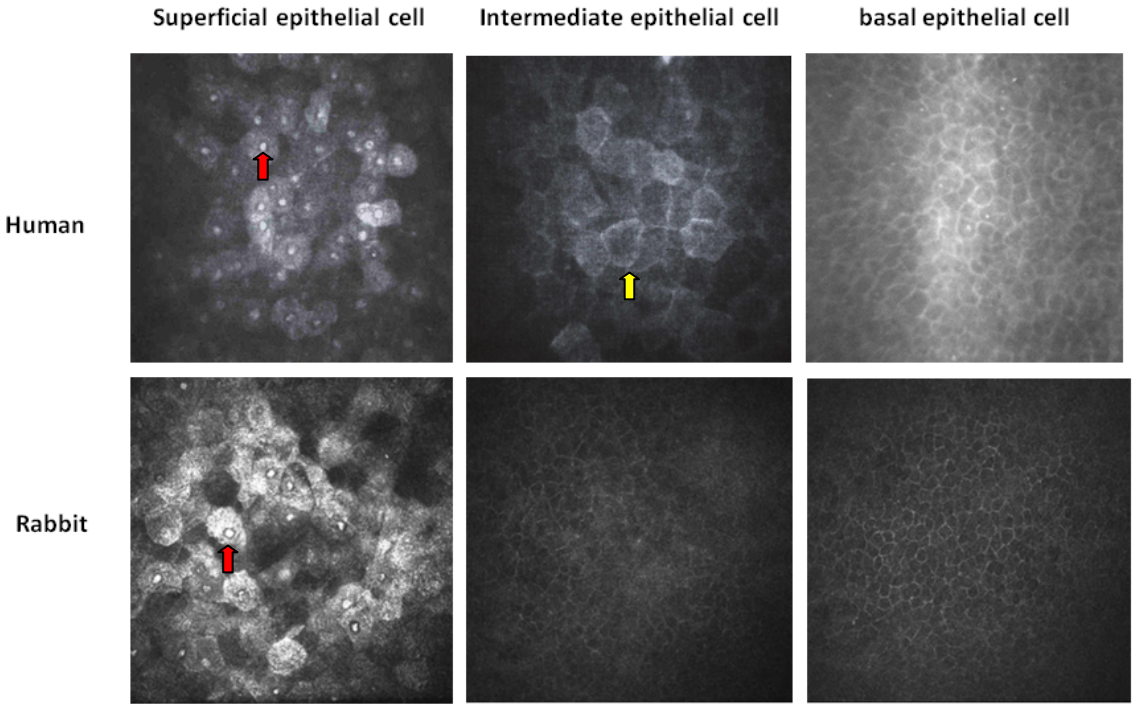

附圖八、正常人類及兔眼角膜上皮細胞活體共軛焦顯微鏡觀察結果比較

在正常人類以及兔的活體共軛焦顯微鏡觀察下皆可以看到明顯有核之淺層角膜上皮細胞(superficial epithelial cells，紅色箭頭所指處)，但在人類可以觀察到無核具有多角形細胞邊緣的中層角膜上皮細胞(intermediate epithelial cells，黃色箭頭所指)，但在兔卻無法觀察到這一層細胞的存在，而在人類及兔基底角膜上皮細胞(basal epithelial cells)則皆為只可以觀察到細胞邊界且細胞間彼此緊密貼合的細胞形態。

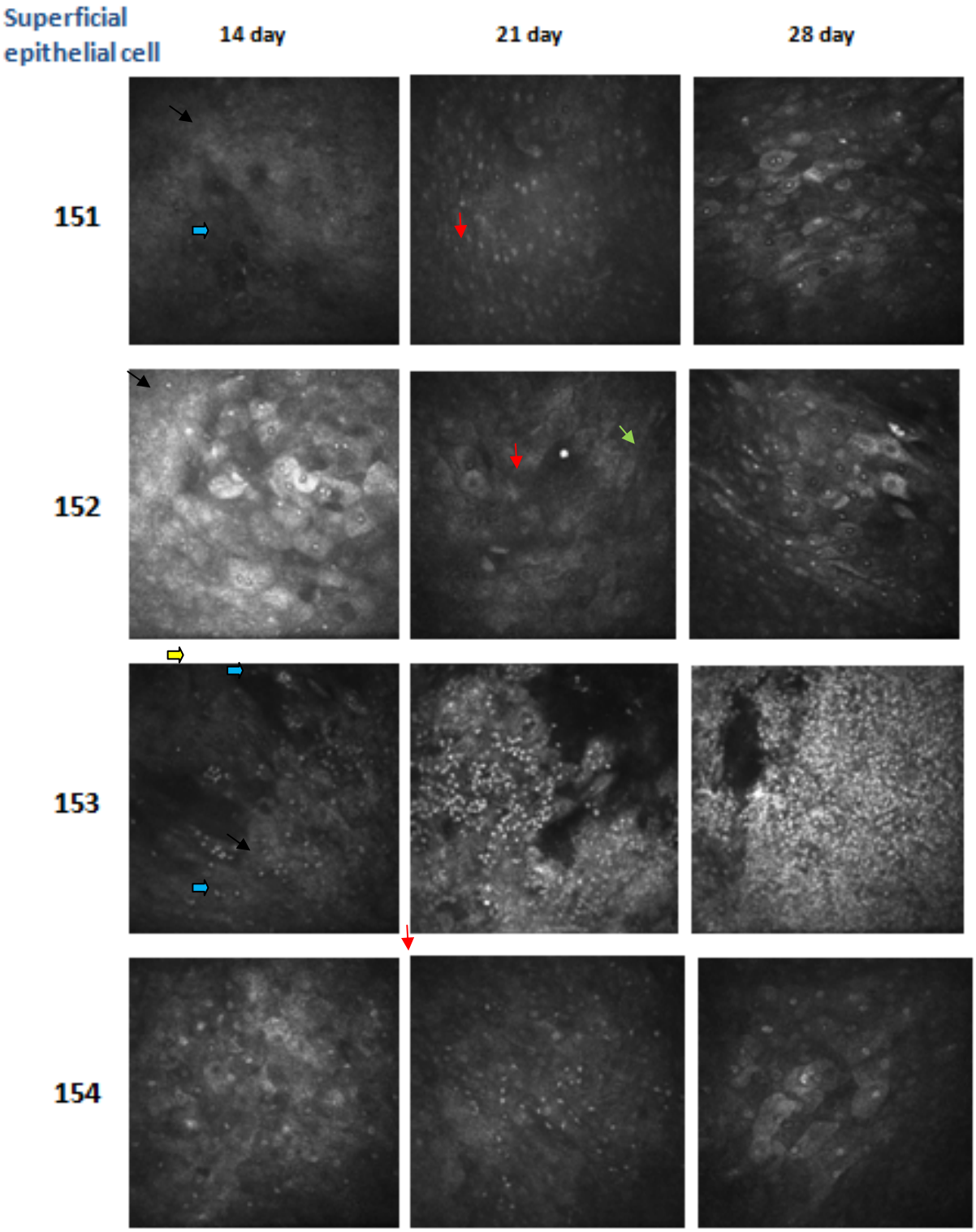

附圖九、淺層角膜上皮細胞(Superficial epithelial cells)活體共軛焦顯微鏡檢查結果

- 第 14 天之觀察結果：151-154 可以看到有正常淺層角膜上皮細胞(藍色箭頭)，但部分區域的細胞沒有清楚的細胞邊緣(cell border，黑色箭頭處)；在 153 則可以看到有明顯分節狀細胞核的細胞疑似是分節狀嗜中性球的浸潤(segmented neutrophils，黃色箭頭)。
- 第 21 天之觀察結果：在 151、152 及 154 仍然可以看到部分清楚的淺層

角膜上皮細胞，大部份視野下看到的細胞雖然有明顯的細胞核但無法看到清楚的細胞邊緣(紅色箭頭處)；而 153 則持續可以看到有大量疑似是分節狀嗜中性球的浸潤，完全無法觀察到正常的淺層角膜上皮細胞。

- 第 28 天之觀察結果：151、152 及 154 在視野下主要範圍皆可以觀察正常之淺層角膜上皮細胞，但在 152 部份區域可以觀察到細胞排列有受到拉扯(stretch)，之情形，細胞形狀變得較狹長(elongated， 綠色箭頭)；而 153 仍然有大量之疑似是分節狀嗜中性球的浸潤，完全無法觀察到正常的淺層角膜上皮細胞的再生及出現。

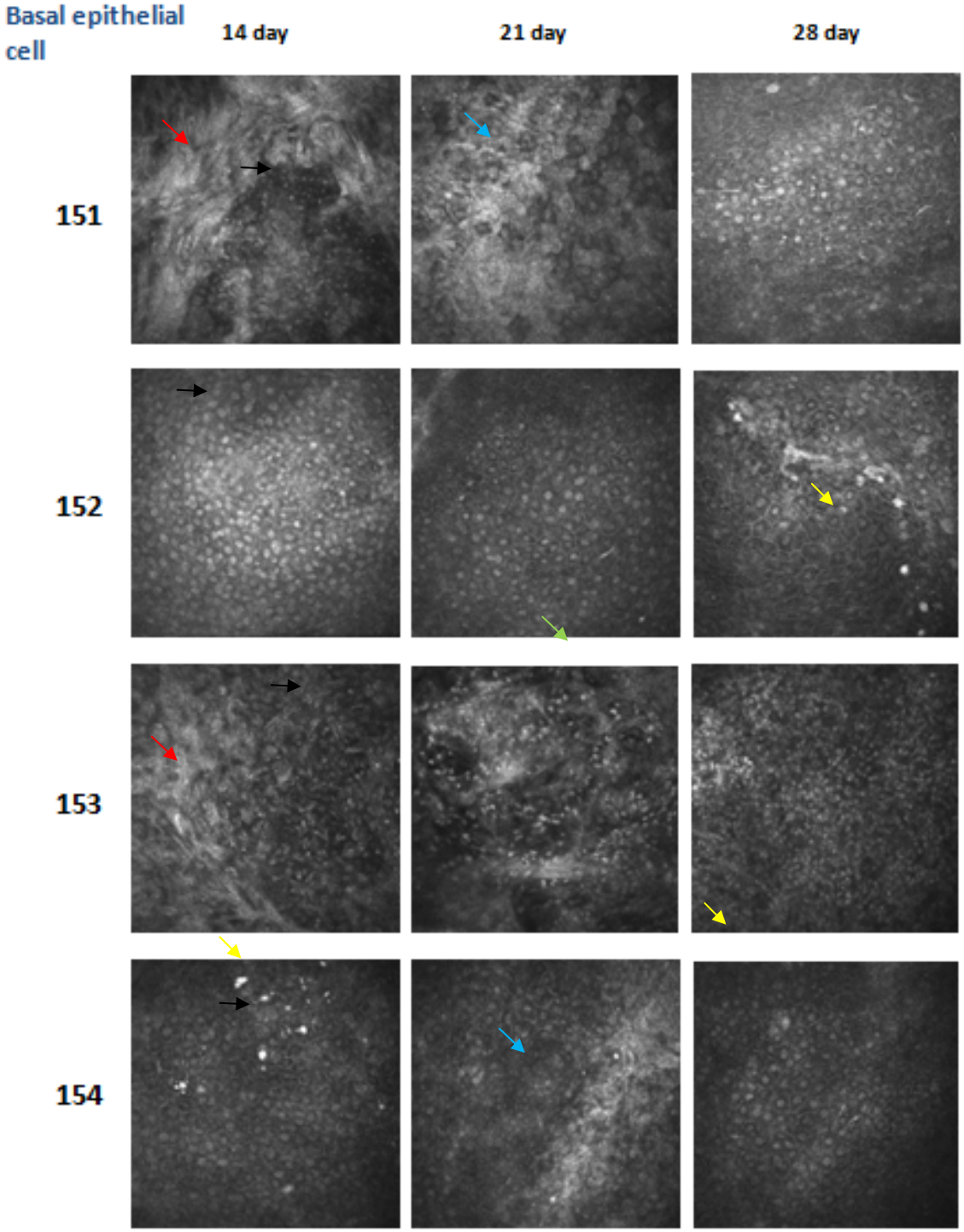

附圖十、基底角膜上皮細胞(Basal epithelial cells)活體共軛焦顯微鏡檢查結果

◆ 第 14 天之觀察結果：在 151-154 的基底角膜上皮細胞部份皆無法觀察到正常無細胞核而呈現細胞邊緣(cell border)緊密排列之情形，在四隻實驗兔的檢查結果皆可以看到出現明顯之細胞核(黑色箭頭)及不明顯之細胞邊緣，顯示細胞呈現活躍狀態，而在 151 及 153 可看到視野下出現斜向束狀排列之細胞

(紅色箭頭)，而在 154 下則可以看到有高反射性的亮點出現(黃色箭頭)，有可能有少部分的晶體(crystal)堆積。

- 第 21 天之觀察結果：在 151 及 154 可以看到有部分區域有出現高反射性區塊(high reflectivity，藍色箭頭處)，而在 151-154 皆可以看到出現有明顯細胞核的細胞出現，其中在 151、152 及 154 則可以看到有出現較明顯之細胞邊緣，細胞仍然呈現活躍狀態；而在 153 則開始看到出現分節狀嗜中性球的浸潤(綠色箭頭)。
- 第 28 天之觀察結果：在 151、152 及 154 皆可以看到出現明顯細胞核及細胞邊緣排列緊密之區域，細胞形態已漸恢復圍正常基底角膜上皮細胞之排列但依然呈現活躍狀態，而在 152 及 154 則有晶體沉積的現象(crystal deposition，黃色箭頭)；而在 153 則還是無法觀察到有較類似於基底上皮細胞型態的區域，視野下仍然可以看到大量的分節狀嗜中性球佈滿視野之中。

附圖十一、嚴重犬乾眼症(keratoconjunctivitis sicca，KCS)之外眼照

罹患嚴重乾眼症之犬隻會在眼部有大量化膿性分泌物且伴隨眼表面病變及色素化(pigmentation)的出現。

圖片來源 http://www.caminoanimalclinic.com/library/dry_eyes.html



附圖十二、Biopore®濾紙採樣裝置 (by Thiel MA *et al.*, 1997)

上圖中央為裝置中濾紙所在處直視圖，下圖為橫視圖，，在使用於採樣時必須將凸出之三個觸腳移除以避免造成上皮表面傷害及壓迫，再使用下圖右邊之操作桿套上裝置將濾紙溫和的按壓於眼表面進行細胞採樣。